এ্যানাটমি শিক্ষা

ডাঃ এস. এন. পাণ্ডে
বি. এস. সি., এম. বি. বি. এস. (ক্যাল.)

প্রাপ্তিস্থান
আদিত্য প্রকাশালয়
২৮/১, জাস্টিস মন্মথ মুখার্জী রো, কলকাতা-৯

অষ্টদশ সংস্করণ ঃ
মার্চ, ২০০২

প্রকাশক ঃ
সাধন বিশ্বাস
২, শ্যামাচরণ দে স্ট্রীট
কলকাতা-৭০০ ০০৩

অক্ষর বিন্যাস ও মুদ্রনে ঃ
কম্পু কমপিউটার
৩৫/ সি সিমলা রোড
কলকাতা-৭০০ ০০৬

৮০ টাকা

ANATOMY SHIKSHA
(*A Book on Medical Science in Bengali Language*)
Dr. S. N. Pandey, B. Sc., M. B. B. S. (Cal)
Eighteenth Edition February, 2002

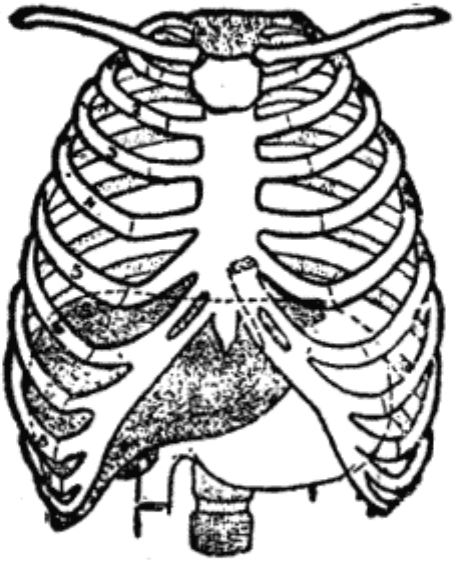

ANATOMY SHIKSHA
(A Book on Medical Science in Bengali Language)
by
Dr. S. N. Pandey, B. Sc., M. B. B. S. (Cal.)
17th Edition August, 2000

সূচীপত্র

বিষয়	পৃষ্ঠা
প্রথম পরিচ্ছেদ	
দেহতত্ত্বের প্রাথমিক জ্ঞান	৯
এ্যানাটমিতে ব্যবহৃত বিভিন্ন শব্দ	৯
শরীরের বিভিন্ন মৌলিক গঠন অনুযায়ী বর্ণনা	৯
কোষ বা Cell এবং Tissue	১১
Cell-এ কি কি থাকে	১২
সেলের বিভিন্ন ক্রিয়াচক্র	১২
বিভিন্ন জাতের টিসু	১৩
বিভিন্ন ধরনের এপিথিলিয়্যাল টিসু	১৪
এপিথিলিয়ামের কাজ	১৫
পেশীর তন্তু	১৬
সংযোজক তন্তু	১৭
হাড়ের উপাদান	১৯
হাড়ের বৃদ্ধি	১৯
স্নায়ু জাতীয় টিসু	২০
দ্বিতীয় পরিচ্ছেদ	
সারা দেহের বিভিন্ন পরিচয়	২১
তৃতীয় পরিচ্ছেদ	
শরীরের উপর দেখে ভেতরের যন্ত্রাদি নিরীক্ষা	২৪
ধড় বা Trunk	২৭
হাত ও পায়ের Surface Marking	২৯
চতুর্থ পরিচ্ছেদ	
দেহের অস্থি বা হাড়	৩৪
মাথার খুলি বা করোটি	৩৫
পেছনের হাড়	৩৭
মস্তিষ্কের পাশের হাড়	৩৮
করোটির সামনের হাড়	৩৮
কানের দু'পাশের হাড়	৩৯
Ethmoid হাড়	৩৯
Sphenoid হাড়	৩৯
করোটির সন্ধি ও সূচার	৪০
মুখের হাড়গুলি	৪১
নিচের চোয়ালের হাড়	৪১
অক্ষিকোটর (Orbit)	৪২
বুকের খাঁচা	৪২
পাঁজরের হাড়	৪৩
বুকের সামনের হাড়	৪৪
পঞ্চম পরিচ্ছেদ	
মেরুদণ্ড ও Pelvis-এর হাড়গুলি	৪৫
গলার কশেরুকা	৪৬
প্রথম সার্ভাইক্যাল ভার্টিব্রা	৪৭
দ্বিতীয় সার্ভাইক্যাল ভার্টিব্রা	৪৭
বুকের কশেরুকা	৪৭
পিঠের কশেরুকা	৪৮
ত্রিকোণাস্থি	৪৮
বস্তিদেশের হাড়	৪৯
ষষ্ঠ পরিচ্ছেদ	
হাতের বিভিন্ন হাড়	৫১
কণ্ঠার অস্থি	৫১
পিঠের ত্রিকোণ অস্থি	৫২
প্রগণ্ড অস্থি	৫৩

বিষয়	পৃষ্ঠা
প্রকোষ্ঠ অস্থি	৫৪
কব্জি ও হাতের হাড়	৫৫
সপ্তম পরিচ্ছেদ	
পায়ের হাড়গুলি	৫৭
বস্তি দেশের হাড়	৫৭
উরুর হাড়	৫৮
মালাই চাকি	৫৯
হাঁটুর প্রধান হাড়	৫৯
পদতলের হাড়	৬১
অষ্টম পরিচ্ছেদ	
দেহের সন্ধিগুলি	৬৩
হাতের প্রধান সন্ধিগুলি	৬৪
কনুই-এর সন্ধি	৬৫
আঙ্গুলের সন্ধিগুলি	৬৭
পায়ের সন্ধিগুলি	৬৭
নবম পরিচ্ছেদ	
দেহের বিভিন্ন পেশী	৭১
দেহের বিভিন্ন অংশের পেশীগুলি	৭২
মাথার পেশী	৭২
মুখের পেশীগুলি	৭৩
গলার পেশীগুলি	৭৩
কাঁধ ও হাতের পেশীগুলি	৭৫
হাত ও আঙ্গুলের পেশীগুলি	৭৮
বুকের পেশীগুলি	৭৮
পেটের পেশীগুলি	৮০
পেটের পিছনের দিকের পেশী	৮২
বস্তিদেশের পেশীগুলি	৮২
পায়ের পেশীগুলি	৮৩
পাছার পেশীগুলি	৮৩
উরুদেশের পেশীগুলি	৮৪

বিষয়	পৃষ্ঠা
পায়ের পেশী	৮৫
শরীরের প্রধান কটি Space	৮৬
দশম পরিচ্ছেদ	
রক্ত সঞ্চালন পদ্ধতি	৮৮
হৃৎপিণ্ড বা Heart	৮৯
হার্টের রক্ত সঞ্চালন	৯২
একাদশ পরিচ্ছেদ	
রক্তের গঠন	৯৪
রক্তের উপাদানগুলি	৯৪
রক্তের প্রধান কাজ	৯৬
দ্বাদশ পরিচ্ছেদ	
শরীরের প্রধান শিরা ও ধমনীগুলি	৯৭
প্রধান ধমনীগুলি	৯৭
Aorta-এর শাখাগুলি	৯৭
Innominate ধমনী	৯৮
Common Carotid ধমনী	৯৯
External Carotid ধমনী	৯৯
Internal Carotid ধমনী	১০০
Subclavian ধমনী	১০০
Axillary ধমনী	১০১
Brachial ধমনী	১০১
Radial ধমনী	১০২
Ulnar ধমনী	১০২
Abdominal Aorta ধমনীর শাখাগুলি	১০২
Caeliac ধমনী	১০২
Renal ধমনী	১০২
Superior Mescenteric ধমনী	১০৩

বিষয়	পৃষ্ঠা
Inferior Mescenteric ধমনী	১০৩
Common Iliac ধমনী	১০৩
Internal Iliac ধমনী	১০৪
External Iliac ধমনী	১০৪
Femoral ধমনী	১০৫
Popliteal ধমনী	১০৫
Anterior Tibial ধমনী	১০৫
Posterior Tibial ধমনী	১০৬
শিরা ও ধমনীর গঠনের পার্থক্য	১০৬
ত্রয়োদশ পরিচ্ছেদ	
শরীরের প্রধান প্রধান শিরাগুলি	১০৭
হাতের শিরা	১০৭
হাতের Superficial শিরাগুলি	১০৮
মাথা ও মুখের শিরা (Veins of Head & Neck)	১০৯
Internal Jugular শিরা	১১০
External Jugular শিরা	১১১
বুকের শিরাগুলি	১১১
পেট ও Pelvis-এর শিরাগুলি	১১২
Inferior Vena Cava	১১২
পায়ের শিরাগুলি	১১২
পেটের Portal Vein & Portal Circulation	১১৩
Pulmonary Circulation	১১৪
চতুর্দশ পরিচ্ছেদ	
শরীরের তরল লিম্ফ প্রবাহ	১১৫
প্লীহা (Spleen)	১১৮
প্লীহার কাজ	১২০
পঞ্চদশ পরিচ্ছেদ	
পেটের যন্ত্রাদি	১২১
মুখগহ্বর	১২২
ঠোঁট (Lips)	১২৩
উপরের পাটি (Palate)	১২৩
গাল (Cheeks)	১২৩
দাঁতগুলি (Teeth)	১২৩
গলকক্ষ ও অন্ননালী	১২৬
খাদ্যনালী	১২৭
জিহ্বা (Tongue)	১২৮
লালা গ্রন্থি	১২৯
উদর গহ্বর	১৩০
পাকস্থলী (Stomach)	১৩৩
ভিলাই (Villi)	১৩৫
ক্ষুদ্র অন্ত্র	১৩৬
বৃহৎ অন্ত্র	১৩৯
পেটের ভেতরের আবরণ	১৪০
ষোড়শ পরিচ্ছেদ	
লিভার, প্যানক্রিয়াস এবং গল্ ব্লাডার	১৪২
Liver এর রক্তবহা নালী	১৪৩
লিভারের ক্ষুদ্র অংশ	১৪৪
পিত্তকোষ	১৪৫
ক্লোমগ্রন্থি	১৪৬
পেলভিক ক্যাভিটি	১৪৭
মূত্র-যন্ত্রাদি	১৪৭
কিড্নী দুটি	১৪৮
ব্লাডার বা মূত্রস্থলি	১৫০
মূত্রনালী	১৫২
সপ্তদশ পরিচ্ছেদ	
জনন যন্ত্রাদি	১৫৩
নারীর বহির্জনন তন্ত্র	১৫৩
যৌননালী বা Vagina	১৫৪
ভেতরের জননতন্ত্র	১৫৪
জরায়ু	১৫৪
ডিম্বকোষ	১৫৭

বিষয়	পৃষ্ঠা
ডিম্ববাহী নালী	১৫৮
Mammary Glands বা স্তন	১৫৮
পুরুষ জননতন্ত্র	১৬০
পুরুষাঙ্গ	১৬০
অন্ড দুটি ও অন্ডকোষ	১৬১
এপিডিডিমিস	১৬১
শুক্রনালী	১৬১
প্রস্টেট গ্রন্থি	১৬২
শুক্রথলি	১৬৩
পুরুষ Pelvis-এর যন্ত্রগুলি	১৬৩
শুক্রকীট	১৬৩

অষ্টাদশ পরিচ্ছেদ

শ্বাস যন্ত্রাদি ও শ্বাস গ্রহণ	১৬৪
ফুসফুসে বায়ুর পরিমাণ ও বিভিন্ন বায়ু	১৬৫
শ্বাস-প্রশ্বাস যন্ত্রাদি	১৬৬
শ্বাসনালী	১৬৮
ব্রঙ্কাই দুটি	১৬৯
বুকের গহ্বর	১৬৯
ফুসফুস দুটি (Lungs)	১৭০
ফুসফুসের মূল বা Root	১৭২

ঊনবিংশ পরিচ্ছেদ

অন্তঃস্রাবী গ্রন্থি	১৭৪
পিটুইটারী গ্রন্থি	১৭৪
থাইরয়েড গ্রন্থি	১৭৫
প্যারাথাইরয়েড	১৭৬
অ্যাড্রেন্যাল গ্রন্থি	১৭৬
থাইমাস গ্রন্থি	১৭৬
পেনিয়্যাল	১৭৭
প্যানক্রিয়াস	১৭৭

বিংশ পরিচ্ছেদ

শরীরের অনুভূতির অংশগুলি	১৭৮
চক্ষু গোলক	১৭৮
চোখের অন্যান্য অংশ	১৮০
কর্ণকুহর ও শ্রবণযন্ত্রাদি	১৮২
চর্ম	১৮৪
চর্মের কাজ	১৮৬

একবিংশ পরিচ্ছেদ

সেরিব্রোস্পাইন্যাল বা নার্ভাস সিস্টেম	১৮৭
স্নায়ুমন্ডলীর অংশ	১৮৮
সেরিব্রোস্পাইন্যাল অংশ	১৮৮
ব্রেনের আবরণ	১৯২
Brain-এর বিভিন্ন অংশ	১৯৩
বৃহৎ মস্তিষ্ক বা সেরিব্রাম	১৯৩
সেরিব্রামের কাজ	১৯৬
সেরিবেলাম	১৯৭
মস্তিষ্কের স্নায়ু বা ক্রেনিয়াল নার্ভাস	১৯৭
সুষুম্নাকাণ্ড	১৯৯
শরীরের প্রধান প্রধান স্নায়ুমন্ডলী	২০০
হাতের স্নায়ুগুলি	২০২
বুকের স্নায়ুগুলি	২০৪
পায়ের স্নায়ুগুলি	২০৪

দ্বাবিংশ পরিচ্ছেদ

স্নায়ুতন্ত্র (Autonomic System)	২০৬
সিমপ্যাথেটিক সিস্টেম	২০৬
দ্বৈত নিয়ন্ত্রণ	২০৮

প্রথম পরিচ্ছেদ

দেহতত্ত্বের প্রাথমিক জ্ঞান

(Elementary Anatomy

অ্যানাটমি হলো শরীরের গঠন সম্পর্কে জ্ঞান এবং বিভিন্ন অংশের সঙ্গে অন্যটির সম্পর্ক (Relationship)| স্থানিক বা Regional অ্যানাটমি হলো, এক একটি অংশ বা Region-এর বিভিন্ন অংশের বর্ণনা— যেমন হাত, পা, বুক প্রভৃতি।

আর Systemic Anatomy হলো সারা দেহের বিষয় চিন্তা করে এক একটি যন্ত্রের পূর্ণ বর্ণনা। যেমন—ধমনী বা Arterial System প্রভৃতি।

সাধারণ চোখে বা খালি চোখে যা দেখা যায়, তার বর্ণনা হলো Macroscopic Anatomy. আর অণুবীক্ষণ বা Microscope দিয়ে যা দেখা যায়, তা হলো Microscopic Anatomy.

Physiology হলো দেহের বিভিন্ন যন্ত্রাদির কার্যপ্রণালী যা আমরা পৃথক বইতে বর্ণনা করেছি।

অ্যানাটমিতে ব্যবহৃত বিভিন্ন শব্দ

একজন মানুষ সোজাভাবে, হাত-পা সোজা করে খাড়া হয়ে দাঁড়ালে ও সামনে তাকালে তার যে অবস্থা, সেটাকে বলা হয় Anatomical Position.

কতকগুলি কাল্পনিক রেখা দ্বারা দেহকে ভাগ করা হয়ে থাকে। বর্ণনার ও বোঝার সুবিধার জন্য তা করা হয়।

Medial Plane হলো শরীরের ঠিক মাঝ বরাবর একটি কাল্পনিক রেখা। এই মাঝের রেখার কাছের যন্ত্রকে বলা হয় Medial ও দূরের যন্ত্রকে বলা হয় Lateral. যেমন, Ulna হাড়টি (হাতের) হলো Radius হাড়ের থেকে Medially অবস্থিত।

যে কোন শিরা, নালী প্রভৃতি কেন্দ্রের অংশটিকে বলা হয় Internal ও বাইরের দিকের যন্ত্রাদিকে বলা হয় External.

শরীরের উপরিভাগ থেকে চিন্তা করলে যেটা উপরিভাগের কাছে, তাকে বলা হয় Superficial এবং যেটা গভীরে বা ভেতরে তা হলো Deep.

সামনের দিকের যন্ত্রাদি হলো Anterior ও পেছনের দিকের যন্ত্রাদি হলো Posterior. যদি তিনটি যন্ত্র পাশাপাশি সমান্তরাল ভাবে চলে বা এগিয়ে যায়, তা হলে যেটি বাইরের দিকের সেটি হলো Lateral, মাঝেরটি হলো Intermediate ও ভেতরেরটি হলো Medial.

শরীরের বিভিন্ন মৌলিক গঠন অনুযায়ী বর্ণনা

শরীরের সম্পূর্ণ যন্ত্রাদি বর্ণনা করতে গেলে (Systemic Anatomy) তাকে কয়েকটি মৌলিক গঠন অনুযায়ী বর্ণনা করার প্রয়োজন হয়। যেমন—

Osteology	হলো হাড় (Bone)	সম্পর্কে জ্ঞান
Arthrology	হলো সন্ধি (Joint)	সম্পর্কে জ্ঞান
Myology	হলো পেশী (Muscle)	সম্পর্কে জ্ঞান
Splanchnology	হলো যন্ত্রাদি (Viscera)	সম্পর্কে জ্ঞান
Neurology	হলো স্নায়ু (Nerve)	সম্পর্কে জ্ঞান

banglainternet.com

এছাড়া বিভিন্ন অংশের কাজ অনুযায়ীও তাদের বিভিন্ন ভাগে ভাগ করা হয়েছে।

গতি ও নড়াচড়া যন্ত্রাদি বা Locomotor System হলো হাড়, সন্ধি, পেশী প্রভৃতির বর্ণনা। তার মধ্যে আছে Tendon বা বন্ধনী, Ligament বা চেপ্টা বন্ধনী, পাতলা আবরণ বা Membrane প্রভৃতি।

রক্তবাহী যন্ত্রাদি বা Blood Vascular System—এর মধ্যে আছে হৃৎপিন্ড, ধমনী বা Artery, শিরা বা Vein এবং তাদের সঙ্গে যুক্ত সরু ও সূক্ষ্মতম ধমনী ও শিরার নালিকাগুলি। তার সঙ্গে আরও যুক্ত থাকে Lymph-বাহী নালীগুলি বা Lymphatic System.

হজমের জন্য যন্ত্রাদি বা Digestive System হলো অন্ননালী, পাকস্থলী, অন্ত্রাদি যন্ত্র ও তার সঙ্গে যুক্ত লিভার, প্যানক্রিয়াস বা ক্লোমগ্রন্থি প্রভৃতি।

শ্বাস-সংক্রান্ত যন্ত্রাদি বা Respiratory System—এগুলি হলো শ্বাসযন্ত্র বা Pharynx, শ্বাসনালী বা Trachea, Bronchi এবং তার সঙ্গে যুক্ত ফুস্‌ফুস্ ও তার বিভিন্ন অংশ। বাতাস থেকে অক্সিজেন বা O_2 গ্রহণ করে রক্তে মিশ্রিত করা ও কার্বন ডাই-অক্সাইড বা CO_2 রক্ত থেকে বের করে দিয়ে, রক্তকে বিশুদ্ধ করা তাদের কাজ।

মূত্রযন্ত্র ও জননযন্ত্রাদি বা Urogenital System হলো রক্ত থেকে ত্যাজ্য পদার্থ মল-মূত্রের মাধ্যমে বের করে দেওয়া ও জননের কাজ বা নতুন সন্তান সৃষ্টির কাজ করা।

স্নায়ুমণ্ডলী বা Nervous System হলো মস্তিষ্ক ও তা থেকে ছড়িয়ে পড়া সুষুম্না কাণ্ড ও তার সংলগ্ন অসংখ্য স্নায়ুতন্ত্র বা Nerves যা দ্বারা আমরা অনুভব করতে পারি এমন কি সব কাজ করতে পারি। স্নায়ু তিন ধরনের হয়। যে স্নায়ু দ্বারা অনুভব করি তা হলো Sensory Nerves. যে স্নায়ু মস্তিষ্ক থেকে পেশীতে বার্তা পাঠায় তার নাম হলো Motor Nerves এবং কতকগুলি স্নায়ু আপনা থেকেই কাজ করে যায়, তাদের বলে Involuntary Nerves.

বিশেষ অনুভূতির যন্ত্রাদি বা Special Sense Organs হলো—

(1)	জিহ্বা Tongue	যার দ্বারা স্বাদ গ্রহণ করি,
(2)	চক্ষু বা Eye ball	যার দ্বারা দর্শন করি,
(3)	নাসিকা বা Nose তিনি	যার দ্বারা ঘ্রাণ গ্রহণ করি,
(4)	কর্ণ বা Ear	যার দ্বারা শব্দ গ্রহণ করি,
(5)	চর্ম বা Skin	যার দ্বারা অনুভব করি,

শরীরের নানা তরল পদার্থ (Body-Fluids)—শরীরের বিভিন্ন স্থানে নানা ভাবে প্রচুর তরল পদার্থ বা Fluid বর্তমান। এই তরল পদার্থের অভাব হলে পানীয় জলের দ্বারা পূর্ণ হয়। অতিরিক্ত তরল পদার্থের অভাব হলে (যেমন কলেরাতে বা অতিরিক্ত রক্তপাতে) মানুষের মৃত্যু পর্যন্ত হয়ে থাকে। সেই জন্য সে সময় জল ও লবণ-মিশ্রণ বা Saline রক্তে প্রচুর পরিমাণে মিশ্রিত করা হয়।

বিভিন্ন তরল পদার্থ বা Fluid হলো—

(1) Intracellular Fluid বা বিভিন্ন Cell বা কোষের মধ্যেকার তরল পদার্থ। শরীরের মোট ওজনের শতকরা 20 ভাগ হলো তরল পদার্থ।

(2) Extracellular বা Interstitial Fluid—এগুলি হলো কোষের বাহিরের তরল পদার্থ। শরীরের মোট তরল পদার্থের শতকরা 30 ভাগ হলো এইগুলি। এগুলি হলো সেই মাধ্যম বা Medium, যার মধ্যে কোষ বা Cell-গুলি বেঁচে থাকে এবং এদের মাধ্যমে সেই খাদ্য, পুষ্টি, লবণগুলি ও অক্সিজেন পেয়ে থাকে।

banglainternet.com

(3) Blood Plasma বা রক্তের তরল পদার্থ—এটির পরিমাণ হলো শরীরের মোট ওজনের প্রায় শতকরা 5 ভাগ (প্রায় তিন লিটার) এবং এটি পরিবহনের কাজ করে। Interestitial Fluid-এর সঙ্গে Blood Plasma-র যে মিলন বা আদান-প্রদান চলে, তা প্রত্যক্ষভাবে হয় না। Plasma-র রক্তে তরল পদার্থের চাপ বা Hydrostatic Pressure থাকে বেশি। তাই Osmotic প্রক্রিয়া দ্বারা এই আদান-প্রদান বা Fluid Exchange হয়ে থাকে। Plasma-তে প্রোটিন আছে, যা Interestitial Fluid-এর মধ্যে নেই।

কোষ বা Cell এ Tissue

কোষ বা Cell হলো দেহ গঠনের এক একটি Unit বিশেষ। যেমন একটির পর একটি ইট দিয়ে এক-একটি দালানের অংশ গঠিত হয়—তেমনি একটির সঙ্গে অন্য অনেকগুলি কোষ যোগ হয়ে তৈরি হয় এক একটি Tissue. জীবন্ত কোন পদার্থের যা ধর্ম, তা সবই আছে এই কোষগুলির মধ্যে।

Amoeba নামে এক শ্রেণীর সর্ব ক্ষুদ্র প্রাণী আছে, যার দেহ মাত্র একটি কোষ দ্বারা গঠিত। এমন কি তাদের জননের বা Reproduction-এর ব্যবস্থাও আছে। একটি Amoeba দুটি ভাগ হয়ে দুটি অ্যামিবা সৃষ্টি করে।

Cell এর গঠন—অতি সামান্য একটি জটিল Chemical পদার্থ বা Protoplasm ও তার মাঝে একটি নিউক্লিয়াস (Necleus) একটি Cell Wall দ্বারা বেষ্টিত হয়ে একটি Cell গঠিত হয়। তা ছাড়া আরও নানা পদার্থ থাকে এর মধ্যে। Nucleus বাদে Cell-এর বাকি Protoplasm-এর নাম হলো Cytoplasm. তাতে যা যা থাকে তা হলো—



একটি সেলের বিভিন্ন অংশ

(1) Mitochondria—এগুলি হলো অতি ক্ষুদ্র লম্বা লম্বা পদার্থ যা সেলের পুষ্টি ও নিঃশ্বাস বা Respration-এর কাজে সাহায্য করে।

(2) Golgi Bodies—এগুলি Nucleus-এর কাছে থাকে এবং এর সাহায্যে Cell-এর Secretion-র কাজ চলে।

(3) Ground Cytoplasm—এগুলি হলো জটিল Colloidal পদার্থ—যাতে জীবনের ধর্ম বর্তমান এবং এর মধ্যেই অন্য সব বস্তুগুলি অবস্থান করে।

(4) Centrosome—এটি Cytoplasm-এর সামান্য কিছু ঘন অংশ যা Nucleus-এর কাছে থাকে এবং যা জননের ক্রিয়ার সাহায্য করে।

(5) Cell Wall বা Membrane—এটি Cell-কে সর্বদা ঘিরে রাখে। এর মধ্যে দিয়ে বিন্দু বিন্দু বস্তু প্রবেশ করতে ও বেরিয়ে যেতে পারে—তবে সব বস্তু নয়।

নিউক্লিয়াস (Nucleus)—এটিই হলো Cell-এর প্রাণকেন্দ্র। এর উপরের আবরণের নাম Nuclear Membrane. এর ভেতরে থাকে যে তরল পদার্থ তার নাম Nuclear Sap. তা ছাড়া থাকে সরু সুতার মত পদার্থ বা Cromatin Network. এর এক একটি অংশকে বলা হয় Chromosomes—এগুলি হলো Cell-এর সমস্ত কর্মক্ষমতার মূল উপাদান।

banglainternet.com

Cell-এ কি কি থাকে

Cell-এর এই এইসব বস্তুগুলি রাসায়নিকভাবে বিশ্লেষণ করলে, যে যে বস্তু পাওয়া যায়, তা হলো—

(1) Protein জাতীয় পদার্থ, যার গঠন খুব জটিল ধরনের।

(2) Fat বা তৈল জাতীয় পদার্থ।

(3) Carbohydrate বা শর্করা জাতীয় পদার্থ।

(4) লবণ জাতীয় পদার্থ বা Inorganic Salts. এর মধ্যে প্রধান হলো Sodium, Potassium এবং Calcium-এর ফস্‌ফেট ও ক্লোরাইড।

(4) (5) জল বা H_2O.

অনেকগুলি Cell পাশাপাশি যুক্ত হয়ে তৈরি করে এক একটি টিসু। বিভিন্ন টিসু দিয়ে সারা দেহ গঠিত হয়। বিভিন্ন টিসুর বিভিন্নতা অনুযায়ী Cell-এর ভিন্ন ভিন্ন আকৃতি হয়।

সেলের বিভিন্ন ক্রিয়াচক্র

(1) **খাদ্যাদি গ্রহণ এবং হজম** (Indigestion and Assimilation)—Interstitial Fluid ও Intracellular Fluid এই দুটির মধ্যে Osmosis প্রক্রিয়া দ্বারা যে আদান-প্রদান হয়, তার মাধ্যমে এই Cell-গুলি তাদের প্রয়োজনীয় Amino Acid, Salt-প্রভৃতি খাদ্য গ্রহণ করে ও পরিত্যাজ্য অংশ ত্যাগ করে। তার ফলে তার পুষ্টি, বৃদ্ধি প্রভৃতি হয়ে থাকে।

(2) **বৃদ্ধি ও মেরামত বা ক্ষয়পূরণ** (Growth and Repair)—প্রতিটি সেলের মধ্যে নতুন প্রোটোপ্লাজম জন্ম নেয় ও তার পুষ্টি ঘটে। তা ছাড়া গঠনমূলক কাজ বা Anabolism দ্বারা তাদের ক্ষয়পূরণ বা মেরামতের কাজ করে।

(3) **মেটাবলিজম্** (Metabolism)—প্রতিটি সেলের কাজ করার জন্য চাই শক্তি বা Energy. খাদ্যের কণাগুলি প্রথমত ভেঙ্গে যায়, তাকে বলে Catabolism. —তারপর তা পরে গঠনমূলক কাজ করে ও তাপ সৃষ্টি করে—তাকে বলে Anabo- lism. এই দুটি কাজ মিলে সম্পূর্ণ বৈজ্ঞানিক নাম হলো Metabolism.

(4) **বায়ু পরিবর্তন** (Respiration)—ফুসফুস যে অক্সিজেন গ্রহণ করে তা ছড়িয়ে পড়ে রক্তের মাধ্যমে। এমন কি প্রতি কোষে পর্যন্ত তা বয়ে আসে এবং Cell-গুলি অক্সিজেন গ্রহণ করে। আবার সেল থেকে নিঃসৃত কার্বন ডাই-অক্সাইড বা CO_2 শিরা দ্বারা বাহিত হয়ে যায় হৃৎপিণ্ডে। তারপর তা ফুসফুস থেকে প্রশ্বাসের সঙ্গে বেরিয়ে যায়।

(5) **দূষিত পদার্থ ত্যাগ** (Excretion)—শরীরের ত্যাজ্য বা বিষাক্ত পদার্থ Cell-গুলি থেকে বেরিয়ে রক্তে মিশে যায়। তারপর তারা নানা পথে দেহ থেকে বেরিয়ে যায়। দেহের ত্যাজ্য পদার্থ নানাভাবে দেহ থেকে বের হয়। (a) কার্বন ডাই-অক্সাইড প্রভৃতি বের হয় ফুসফুস দিয়ে। (b) কতকগুলি পদার্থ বের হয় Kidney দিয়ে প্রস্রাবের সঙ্গে। কিডনী দেহের ছাঁকনির কাজ করে থাকে। (c) কতকগুলি ত্যাজ্য পদার্থ বের হয় Colon দিয়ে পায়খানার সঙ্গে আবর্জনারূপে।

(6) **উত্তেজনা ও সঞ্চালন** (Irritability and Conductivity)—প্রতিটি কোষ হলো কর্মক্ষম। যে কোন রাসায়নিক পদার্থ—তাপ, ইলেকট্রিক কারেন্ট, আঘাত প্রভৃতিতে Cell-গুলি উত্তেজিত হয়ে উঠে। আবার কখনো কখনো এটি সংকুচিত হয়—যেমন—Muscle Fibre. আবার কখনো বা বার্তা বয়ে নিয়ে যায় বা সঞ্চালন করে। যেমন—Nerve Fibre.

banglainternet.com

(7) **প্রজনন** (Reproduction)—একটি সেল ভেঙ্গে দুটি ভাগে বিভক্ত হতে পারে। এর মূলে হলো Centrosome-এর কাজ। Centrosome দু'ভাগে ভাগ হয় ও সেই সঙ্গে Nucleus-এর চেহারার পরিবর্তন ঘটে। তারপর দুটি Cell-এর মধ্যে একটি Layer পড়ে ও দুটি Nucleus-এ দুটি Centrosome দেখা যায়।

একটি নিউক্লিয়াসে Chromosome-এর সংখ্যা হলো মোট 46টি। যখন ভাগ হয় তখন দেখা যায় প্রতিটি Nucleus-এ 46টি করে Chromsome আছে। তা থেকে

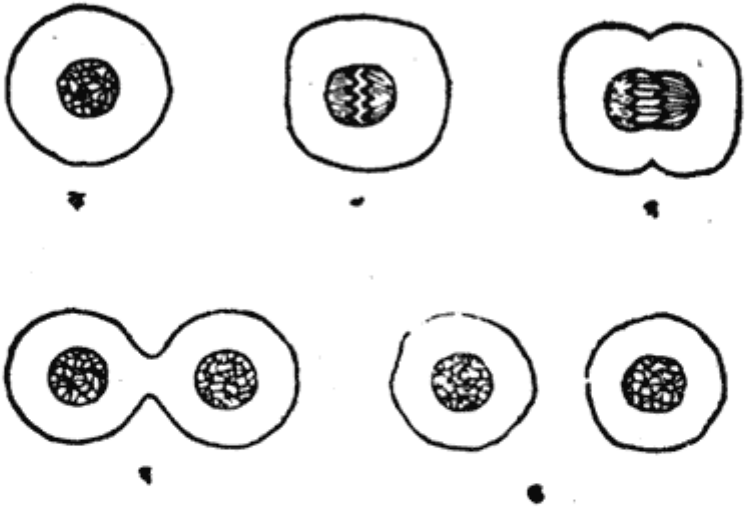

সেলের বিভাগ

এটা বুঝতে পারা যায় যে, প্রতিটি ক্রোমোজোম দুটি সমান ভাগে বিভক্ত হয়েছে। Cell ও বিভক্ত হবার প্রক্রিয়াকে বলা হয়ে থাকে Mitosis.

সব সময় Cell এইভাবে বিভক্ত হয় না। তবে দেহের জরুরী প্রয়োজনে এইভাবে বিভক্ত হয়ে থাকে।

এ ছাড়া আর এক ধরনের Cell-এর বিভাগ হলো Meiosis—এটি সাধারণত জননযন্ত্রেই হয়ে থাকে। একটি Cell বহু ভাগে বিভক্ত হয়। এই প্রক্রিয়া দ্বারাই গর্ভে ভ্রূণ ও সন্তানের জন্ম হয়।

বিভিন্ন জাতের টিসু

শরীরের সমস্ত টিসুগুলিকে বৈজ্ঞানিক মতে চার ভাগে ভাগ করা হয়েছে। তা হলো—

(1) শরীরের বিভিন্ন অংশের উপরিভাগের টিসু বা Epithelium.

(2) বিভিন্ন জাতের সংযোজক টিসু বা Connective Tissue.

(3) পেশী জাতীয় বা Muscular Tissue.

(4) স্নায়ু জাতীয় টিসু বা Nervous Tissue.

banglainternet.com

হাড় বা Bone, উপাস্থি বা Cartilage, রক্ত বা Blood এসবকেই Connective Tissue পর্যায়ে ফেলা হয়ে থাকে।

বিভিন্ন ধরনের এপিথিলিয়্যাল টিস্যু

আগেই বলা হয়েছে এই জাতীয় টিসু ওপরের আবরণ বা Cover-এর কাজ করে। দেহের চর্ম, শিরা ও ধমনী প্রভৃতির উপরিভাগ ও অভ্যন্তর ভাগ-প্রভৃতি নানা অংশে এই ধরনের টিসু বর্তমান। এক ধরনের আবরণ দ্বারা এই টিসুর সেলগুলি আটকে থাকে—তাকে বলে Basement Membrane. এবারে বিভিন্ন ধরনের এপিথিলিয়্যাল টিসু সম্পর্কে বলা হচ্ছে—

(1) **Simple Epithelium**—এগুলি হলো একটি মাত্র সেলের Layer বা স্তর যার মধ্যে আবার তিন ধরনের প্রকার-ভেদ দেখা যায়।

(a) **Squamous Epithelium** বা **Pavement Epithelium**— যেমন মেঝেকে মোজেইক করার সময় একটির পাশে অন্য একটি সাজানো থাকে, তেমনি এই

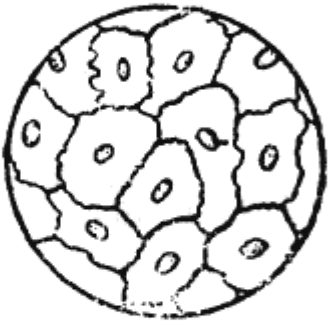

পেভমেন্ট এপিথিলিয়াম

কলামনার এপিথিলিয়াম

সিলিটেড এপিথিলিয়াম

Cell-গুলি পাতলা হয় ও একটির পাশে অন্যটি সাজানো থাকে। হৃৎপিণ্ডের Lining বা ফুসফুসের বায়ুকক্ষ (Alveoli) প্রভৃতিতে এই ধরনের টিসু থাকে। রক্তবাহী নালীগুলির ভেতরের আবরণও এদের দ্বারা তৈরি।

(b) **Columnar Epithelium**—এগুলি হয় লম্বা লম্বা—একটি অন্যটির সঙ্গে যুক্ত থাকে। কিন্তু একই Layer-এ পাশাপাশি সব অবস্থান করে। এদের অন্য নাম Glandular Epithelium, কারণ এরা সব গ্রন্থি বা Gland-এর ভেতরের অংশে থাকে। বিভিন্ন ধরনের গ্রন্থি সম্পর্কে এর পরে বলা হবে।

(c) **Cilliated Epithelium**—এরা দেখতে ঠিক আগের মতই—তবে এদের উপরিভাগে সরু লম্বা লম্বা Cilia থাকে যা নড়াচড়া করতে পারে। বায়ুনালীর সব Epithelium এই জাতের হয় এবং তার জন্যে ধূলা, ধোঁয়া প্রভৃতি বায়ুনালী দিয়ে প্রবেশে বাধা পায়।

(d) **Goblet Cells**—অধিকাংশ গ্রন্থি বা Gland-এর মধ্যে এই জাতীয় Cell থাকে। এরা শ্লেষ্মা বা Mucous নিঃসরণ করে। তার ফলে উপরিভাগ সবসময় ভেজা থাকে। অধিকাংশ Mucous Membrane-এ এই জাতের Epithelium থাকে। পাকস্থলি, অন্ত্র প্রভৃতি ও Trachea, Bronchi প্রভৃতিতে এই জাতের Cell দেখা যায়।

banglainternet.com

(2) **Compound Epithelium**—এদের মধ্যে একটির বেশি Cell-এর Layer থাকে। চর্ম বা Skin-এর উপরের অংশে এমনি Tissue থাকে। চর্ম পর্যায়ে তা আলোচনা করা হয়েছে।

(3) **Transitional Epithelium**—এরা হলো অনেকগুলি সেলের আস্তরণ। এদের উপরের গুলি চেপ্টা, মাঝের গুলি লম্বাটে ও নিচের Layer আরও লম্বাটে হয়। মূত্রস্থলি (Bladder), মূত্রযন্ত্র (Kidney) প্রভৃতিতে এই জাতীয় Tissue থাকে।

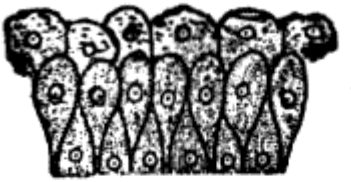

ট্র্যানজিশন্যাল এপিথিলিয়াম

এপিথিলিয়ামের কাজ—

(1) রক্ষা বা Protection.

(2) নিঃসরণ বা Secretion.

(3) শোষণ বা Absorbtion.

(4) নড়াচড়া বা Movement—যা Ciliated-রা করে থাকে।

গ্রন্থি বা Gland—গ্রন্থি বা Gland হলো নিঃসরণের যন্ত্র বা Secretory Organ—যা শরীরের নানা জায়গাতে অবস্থান করে। যেমন—লিভার, প্যানক্রিয়াস, গলব্লাডার, পাকস্থলি, চোখের গ্রন্থি প্রভৃতি।

গ্ল্যান্ডুলার এপিথিলিয়াম যুক্ত গ্রন্থিগুলি

গ্রন্থিগুলি বিভিন্ন স্থানের প্রয়োজনীয় নানা রস নিঃসরণ করে থাকে। এইসব বিভিন্ন ধরনের গ্রন্থির আকৃতি ও প্রকৃতি বিভিন্ন হয়।

সে সব বাদ দিয়েও গ্রন্থিগুলিকে প্রধানত দুটি ভাগে ভাগ করা যায়।

banglainternet.com

(1) নালীযুক্ত গ্রন্থি—যারা প্রত্যক্ষভাবে নালী দিয়ে নিঃসরণ পাঠিয়ে দেয় (Glands with Ducts)।

(2) নির্ণালী গ্রন্থি বা Ductless Glands—যাদের কোন নালী নেই—তাদের নিঃসরণ প্রত্যক্ষভাবে রক্তে মিশে বিরাট কাজ করে—যেমন পিটুইটারী, অ্যাড্রেন্যাল, থাইরয়েড প্রভৃতি।

আকৃতিগতভাবেও নানারকম পার্থক্য দেখা যায় এদের মধ্যে। যেমন (a) সোজা নালীর মতো আকৃতি বা Simple Tubular. (b) নালীর সঙ্গে থলি থাকে (Saccular Gland).

(c) অনেকগুলি থলিযুক্ত মিশ্র গ্রন্থি বা Compound Saccular Gland প্রভৃতি।

আবরক তন্তু বা Membrane—দেহের বিভিন্ন জায়গার যন্ত্রাদি নানা ধরনের আবরক তন্তু বা Membrane দিয়ে আবৃত থাকে। তাদের তিন ভাগে ভাগ করা যায়—

(1) Mucous Membrane বা **শ্লৈষ্মিক ঝিল্লী**—যা পেট বা বুকের বিভিন্ন যন্ত্রাদিকে আবৃত করে ও সবসময় ভেজা থাকে। তার কারণ শ্লেষ্মা জাতীয় পদার্থ বা Mucous নিঃসরণ।

(2) Synovial Membrane যা বিভিন্ন অস্থি-সন্ধি বা Joint-এর মাঝে অবস্থান করে তাদের কাজে সাহায্য করে।

(3) Serous Membrane—এদের দেখা যায় বুকে ও পেটে। এরা বিভিন্ন প্রধান বস্তুকে আবৃত করে রাখে। যেমন—

(1) Pleura বুককে ও ফুসফুসকে আবৃত করে রাখে।

(2) Peritoneum পেটের বিভিন্ন যন্ত্র, যেমন পাকস্থলি, অন্ত্র, লিভার, প্লীহা প্রভৃতিকে আবৃত করে রাখে।

(3) Pericardium—যা হৃৎপিণ্ডকে আবৃত করে রাখে।

এদের প্রত্যেকের দুটি করে Layer থাকে। তার ভেতরের তরল পদার্থ বা Fluid. একে বলে Serous Fluid. তেমনি অণ্ডকোষ বা Testis-কে দুটি Layer আবৃত করে রাখে—তার মধ্যেও থাকে এক ধরনের তরল পদার্থ বা Serous Fluid.

পেশীর তন্তু

(Muscular Tissue)

এটি একটি বিশেষ জাতের টিসু বা তন্তু। এদের বিশেষ সংকোচন ও প্রসারণের ক্ষমতা আছে। অনেকগুলি সরু সরু কোষ বা Fibre একত্রিত হয়ে এই সব Muscle তৈরি হয়। এদের নানা প্রকার আছে। যেমন—

(1) ইচ্ছাধীন পেশী বা Striped Muscles—এদের প্রকৃতির মধ্যে পার্থক্য এই যে এদের গায়ে দাগ দাগ, ভাগ ভাগ বা Stripe থাকে। এরা ইচ্ছার অধীনে কাজ করে। যেমন হাতের পেশী, পায়ের পেশী প্রভৃতি।

অনৈচ্ছিক পেশী ও ফাইবার ইচ্ছাধীন পেশী ও ফাইবার হার্টের পেশী ও ফাইবার

(2) অনৈচ্ছিক পেশী বা Unstriped Muscles—এদের কোন দাগ বা Stripe নেই। এরা ইচ্ছার দ্বারা পরিচালিত নয়—আপন মনে এরা কাজ করে চলে। পেটের যন্ত্রাদি,

BanglaBook.org

শ্বাসনালীর যন্ত্রাদি প্রভৃতি এই ধরনের পেশী দ্বারা তৈরি। প্রকৃতির নিয়মে আপনা থেকেই এরা কাজ করে যায়।

এদের একটি অংশ হলো Sphincter Muscle—যারা গোল আকারে অবস্থান করে—Circular Bond of Fibres, এরা আপনা থেকেই কাজ করে—তবে প্রয়োজন অনুযায়ী। বিভিন্ন Orifice বা নালীর মুখে এরা অবস্থান করে। যেমন, Anal Orifice of Stomach প্রভৃতি।

(3) হৃৎপিণ্ডের পেশী বা Cardiac Muscle—এদের আকৃতি Non-striped হলেও এদের প্রকৃতি ও কাজ ভিন্ন ধরনের।

এদের প্রতিটির সঙ্গে একটি শাখা দ্বারা যোগ থাকে।

তার কারণ হলো, এদের কাজ কখনও বন্ধ হতে পারে না। যদি কয়েকটি পেশী অকর্মণ্য হয়, অন্য পেশীগুলি তাদের চালিত করে। এইসব পেশী করবে—নয়তো কেউ করবে না—হৃৎপিণ্ড বন্ধ হবে। একে বলা হয় All or None Law, এই পেশী একমাত্র হৃৎপিণ্ডে দেখা যায়। শরীরের অন্য কোথাও এদের দেখা যায় না।

সংযোজক তন্তু

(Connective Tissue)

এই সংযোজক তন্তু সারা দেহের সংগঠনের কাজ করে থাকে। এদের নানাভাবে বিভক্ত করা যায়—তারা নানা কাজ করে। যেমন—

(1) **Areolar Tissue**—এরা ঢিলেভাবে পাশাপাশি Cell দিয়ে তৈরি। এদের অবস্থান দেহের নানা জায়গাতে আছে। এদের মধ্যে এমন অবস্থা আছে যে এরা উপযুক্ত খাদ্য পেলে বর্ধিত হয়ে যেতে পারে—আবার তা কম করলে রোগা হয়ে যেতে পারে। চামড়ার নিচে এদের বেশি অবস্থান। এদের মধ্যে সরু সরু White Fibre থাকে।

এরিওলার কানেকটিভ টিসু

Elastic Fibres—এরা দেখতে হলদে হয় ও বহু যন্ত্রের নানা অংশে বর্তমান থাকে। এরা বাড়তে ও কমতে পারে সহজে—এদের দ্বারা Areolar Tissue-এর পুষ্টি হয়।

(2) **Retiform**—এরাও অনেকটা আগের টিসুর মতোই—তবে এদের মধ্যে প্রচুর পরিমাণে শ্বেতকণিকা বা Lymphocyte থাকে। তার ফলে এরা বহিরাগত বীজাণুর সঙ্গে সংগ্রাম করতে পারে। সরু সরু তন্ত্রের দ্বারা এইসব Lymphocyte-গুলি সংবদ্ধ থাকে।

(3) **Mucoid Tisse**—এরা জন্মের সময় নাভিরজ্জুতে থাকে। তা ছাড়া চোখের ভেতরের অংশে এরা থাকে (Vitreous Humour of Eye)।

(4) **Adipose Tisse**—এরা মূলত চর্বি জাতীয় টিসু। এদের কাজ হলো দেহের তাপ রক্ষা করা ও মোটা হওয়াতে বা চর্বি সঞ্চয়ে সাহায্য করা। এরা কখনো খুব বাড়ে—তখন মানুষ মোটা হয়—কমলে রোগা হয়। এক কথায়, এদের নাম হলো চর্বি। এরাই দেহের সঞ্চয়ী টিসু।

banglainternet.com

(5) **Fibrous Tissue**—এরা কখনো লম্বা হয়, কখনো ছোট হয়। নিঃশ্বাস যন্ত্রাদি ও দেহের নানা জায়গাতে এরা থাকে—যেখানে Elastic কাজের দরকার হয়।

(6) **Fibrous Tissue**—এরা শক্ত ধরনের তন্তু—যা নানা জায়গাতে ধারক ও সংরক্ষকরূপে ব্যবহৃত হয়। এরা বড় বড় সব যন্ত্রাদি ধারণ করে। কোথাও ক্ষত হলে এরা জমে Fibrosis হয় ও তার ফলে যন্ত্রাদি রক্ষা পায়।

(7) **Cartilage বা উপাস্থি**—এটি হলো ঘন নীল ও সাদা মিশ্রিত নরম ধরনের হাড়ের মতো। দেহের নানা জায়গাতে এরা অবস্থান করে।

শিশুর জন্মের পর তার দেহে হাড় খুবই কম থাকে—সব থাকে উপাস্থি। ধীরে ধীরে এইসব উপাস্থি থেকে অস্থি বা হাড় হতে থাকে। তাকে বলে Ossification.

অবশ্য সব উপাস্থি হাড় হয় না। কিছু সারা জীবনভোর উপাস্থি থেকে যায়— যেমন— Nasal Septum.

এদের তিন ভাগে ভাগ করা যায়—

(1) **Hyaline Cartilage**—যারা লম্বা লম্বা হাড়ের প্রান্তে জন্মের সময় থেকে থাকে। পরে এরা সব ধীরে ধীরে হাড়ে পরিণত হয়।

(2) **White Fibrocartilage**—এরা বিশেষ শক্ত। Fibre এই ধরনের উপাস্থিতে বেশি থাকে। এরা সাধারণত বিভিন্ন সন্ধিতে বা Joint-এ থাকে এবং কাজে সাহায্য করে। এদের পরিবর্তন হয় না।

(3) **Elastic Cartilage**—এদের রং হলদে। এদের মধ্যে প্রচুর হলদে রঙের Fibre থাকে। এদের পরিবর্তন হয় না। এরা বেশি থাকে কানের উপাস্থিতে ও নানা-জটিল আধা নরম জায়গাতে।

ফাইব্রো কার্টিলেজ



হায়ালিন উপাস্থি

অস্থি বা Bone—অস্থি বা হাড় হলো দেহের সবরকম Connective টিসুর মধ্যে শক্ত; যেমন একটা প্রতিমা তৈরি করতে গেলে আগে চাই বাঁশ, কাঠ প্রভৃতি দিয়ে কাঠামো— তেমনি দেহের কাঠামো হলো এই হাড়। এই হাড় দেহকে ধরে রাখে। আর এর সন্ধি বা Joint-গুলি পরিচালনা করে থাকে।

হাড় চার রকমের হয়। যেমন—

(1) Long Bone বা লম্বা হাড়। যেমন হলো—Radius, Ulna, Tibia, Femur, Humerus প্রভৃতি।

(2) Flat Bone বা চেপ্টা হাড়। যেমন—মাথা, বুক, প্রভৃতির অস্থি।

(3) Short Bone—যেমন হাড়ের পায়ের ছোট ছোট সব হাড়গুলি।

(4) Irregular Bone—যেমন, শিরদাঁড়ার হাড়।

লম্বা হাড়গুলির আকার লম্বা হলেও তার দুটি প্রান্ত বা End হয় চেপ্টা। এদের প্রান্তে থাকে কিছু উপাস্থি—যা গঠনের কাজে বা Ossification-এ সাহায্য করে।

banglainternet.com

হাড়ের আকৃতি—হাড় বা Bone যে ধরনের হোক না কেন তাদের আকৃতির মধ্যে এমন ধরনের জিনিস দেখা যায়; অণুবীক্ষণ দিয়ে দেখলে প্রতিটি হাড়ের মধ্যে যা দেখা যায়, তা হলো—

(1) একটি কেন্দ্রীয় Canal যার নাম হলো Haversian Canal.

(2) তাকে ঘিরে রাখার জন্য ও চারদিকে বিস্তৃত Lamellae—যা হাড়ে পুষ্টি দান করে থাকে।

(3) Lacunae—যাতে অস্থির উপাদান থাকে ও হাড় শক্ত করে থাকে।

(4) Canaliculi—এগুলি বড় Haversian Canal-এর চারপাশে থাকে। এরাও পুষ্টির উপাদানের বহনের কাজ করে। এদের মধ্যে একটি Canal অন্যটির সঙ্গে যুক্ত থাকে।

Haversian Canal এবং এইসব Canaliculi ঠিক লম্বালম্বিভাবে হাড়ের মাঝ দিয়ে চলে যায়। এদের মধ্যে দিয়ে সরু ধমনী, শিরা ও স্নায়ুর তন্তুগুলি এগিয়ে যায়।

Periosteum—হলো হাড়ের উপরে কঠিন শক্ত আবরণ। এতে Calcium বেশি থাকে যদি কোন Operation-এর সময় হাড়ের সব অংশ বাদ যায় ও Perios-teum ঠিক থাকে, তা হলে তা থেকে নতুন হাড় সৃষ্টি হয়।

হাড়ের উপাদান

হাড়ের উপাদান হলো প্রধানত চারটি—

(1) Periosteum.
(2) শক্ত বা Compact টিসু।
(3) স্পঞ্জ আকৃতির Spongy টিসু।
(4) মজ্জা বা Bone-marrow.

এর মধ্যে শতকরা 50 ভাগ হলো জল। বাকি 50 ভাগ হলো—

(1) ক্যালসিয়াম কার্বনেট।
(2) ক্যালসিয়াম ফসফেট।
(3) জৈব পদার্থ—যেমন, জিলেটিন প্রভৃতি।

হাড়ের বৃদ্ধি (Development)

জন্মের পর শরীরের অধিকাংশ হাড় থাকে উপাস্থি বা Cartilage. ধীরে ধীরে বয়স বৃদ্ধির সঙ্গে সঙ্গে সব হাড় তৈরি হয়। তার কারণ, তা না হলে দেহের বৃদ্ধি সম্ভব নয়।

banglainternet.com

এই হাড় সৃষ্টি বা Ossification দুই ধরনের—

(1) Membranous—যেমন, মাথার খুলির চেপ্টা সব মেমব্রেন থেকে হাড় সৃষ্টি হয়।

Cartilagenous—লম্বা হাড়ের প্রান্তের সব উপাস্থি ধীরে ধীরে হাড়ে পরিণত হয়।

সাধারণত 25 বছর পর্যন্ত এটি হয়। তারপর আর লম্বাতে বৃদ্ধি হয় না। তাই তখন বৃদ্ধির হর্মোন নিঃসৃত হলে তা Membrane-কে বর্ধিত করে ও করোটির আকার বর্ধিত হয়—যেমন পিটুইটারির Growth Hormone বেশি বয়সে বর্ধিত হলে Acromegaly রোগ হয়।

স্নায়ু জাতীয় টিসু বা Nervous Tissue

এগুলি মস্তিষ্কের সঙ্গে যুক্ত বা বার্তা পরিবহনের কাজ করে। মস্তিষ্কে দেহের সব বার্তা পৌছায় এক ধরনের নার্ভ দ্বারা—যার নাম হলো Sensory Nerves. আবার মস্তিষ্কের বার্তা পেশীতে পৌছায় অন্য ধরনের নার্ভ দ্বারা—যার নাম হলো Motor Nerves. এ ছাড়া আছে অনৈচ্ছিক নার্ভ—যা আপনা থেকেই কাজ করে চলে।

নার্ভ তন্তু বা Cell বিশেষভাবে তৈরি। একটি Nerve Cell-এর সঙ্গে থাকে একটি Nucleus. তার সঙ্গে থাকে সরু সরু অজস্র তন্তু বা Dendrites.

আর Nerve Cell-এর সঙ্গে থাকে একটি Nerve Fibre.

এই Nerve Fibre-এর কেন্দ্রে থাকে একটি নালী বা Axon.

এই Axon-এর চার পাশ একটি আবরণ দিয়ে মোড়া থাকে—যার নাম Medullary Seath.

নার্ভের ও মস্তিষ্কের সমস্ত জায়গার ভেতরের পদার্থ দেখতে ধুসর—তার নাম Grey Matter. আর তার বাইরের আবরণ হয় সাদা বা White Matter.

এর বিস্তৃত বিবরণ Nervous System-এ পাওয়া যাবে এর পরে।

banglainternet.com

দ্বিতীয় পরিচ্ছেদ

সারা দেহের বিভিন্ন পরিচয়

ভালভাবে অ্যানাটমি শেখার জন্য, সারা দেহকে কয়েকটি ভাগে ভাগ করা হয় তা হলো—

(1) মাথা এবং গলা।

(2) দেহকাণ্ড বা ধড়।

(a) বুক বা Chest বা Thorax. (b) পেট বা Abdomen.

(3) হাত-পা।

(a) হাত বা Superior Extremity.

(b) পা বা Inferior Extremity.

মাথার দুটি ভাগ। তা হলো (a) মস্তিষ্ক ও তার ধারক যন্ত্রাদি বা Cranium, (b) মুখ বা Face.

তা ছাড়া, হাত ও পা নানাভাগে বিভক্ত করা হয়ে থাকে। যেমন—

হাতের ভাগ—(i) বাহু, (ii) কনুই, (iii) নিচের হাত বা Forearm, (iv) কব্জি বা Wrist, (v) করতল বা Palm, (vi) আঙ্গুল বা Fingers.

পায়ের ভাগ—(i) উরু বা Thigh, (ii) হাঁটু বা Knee, (iii) নিচের সন্ধি বা Ankle, (iv) পদতল বা Foot, (v) পায়ের আঙ্গুল বা Toes.

ডায়াফ্রাম বা ব্যবচ্ছেদ পেশী—এটি হলো একটি পেশী—এই পেশী উপরের দিকে বেঁকে আছে এবং বুক ও পেটকে ঠিক দুটি ভাগে ভাগ করেছে। ওর ওপরে আছে বুক—এর নিচে আছে পেট।

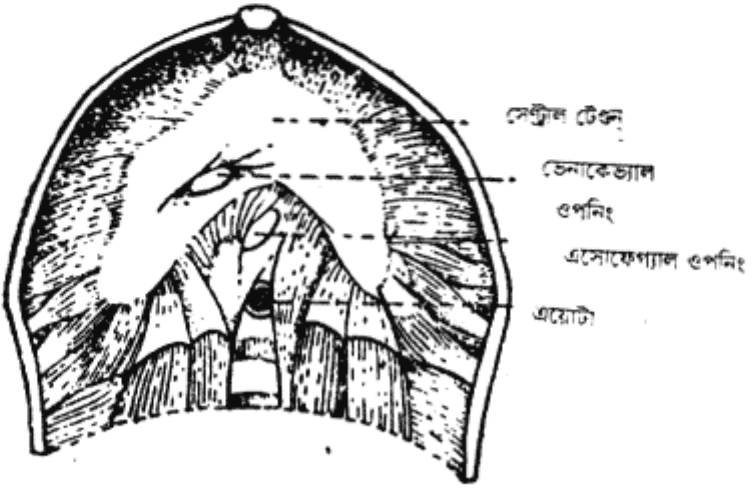

ডায়াফ্রাম

বুককে, 4th ভার্টিব্রা ও Sternum-এর Manubrium যোগ করে একটি কল্পিত রেখা দ্বারা দু'ভাগে ভাগ করা হয়। তারপর আবার কল্পিত রেখা দ্বারা সামনে ও পেছনে দুটি ভাগে ভাগ করা হয়। মোট তিনটি ভাগ হলো—

banglainternet.com

(1) Superior Mediastinum.
(2) Middle Mediastinum.
(3) Posterior Mediastinum.

বুকের প্রধান যে সব যন্ত্রাদি থাকে, তা হলো—

(1) হৃৎপিণ্ড বা Heart.
(2) ফুসফুস দুটি বা Lungs.
(3) শ্বাসনালী বা Trachea ও Bronchi.
(4) অন্ননালী বা Oesophagus.

এ ছাড়া সব শিরা বা ধমনীর উৎস মুখ এই বক্ষ গহ্বরে অবস্থিত।

পেটের ভাগ ও যন্ত্রাদি—পেটের প্রধান দুটি অংশ—উপরের পেট ও তলপেট। এর অবস্থান হলো Diaphragm বা ব্যবচ্ছেদ পেশীর নিচে।

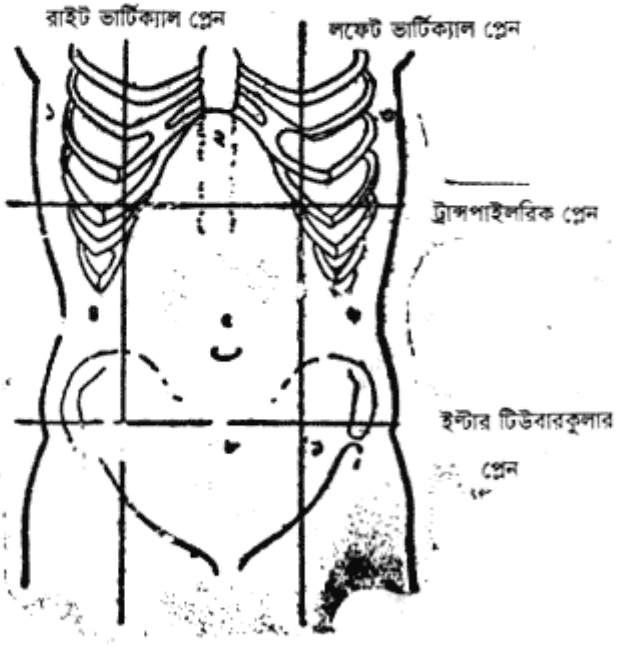

পেটের বিভিন্ন অংশ

পেটে উপরের অংশ আছে—

(1) পাকস্থলি (Stomach).
(2) পরিপাকের যন্ত্র, ক্ষুদ্র ও বৃহৎ অন্ত্র (Intestines).
(3) যকৃৎ বা Liver.
(4) প্লীহা বা Spleen.
(5) পিত্তকোষ বা Gall Bladder.
(6) ক্লোম বা অগ্ন্যাশয় বা Pancreas.
(7) মূত্র গ্রন্থি বা Kidney.
(8) এ ছাড়াও মহাধমনী বা Aorta ও মহাশিরা বা Inferior Vena Cava থাকে এখানে।

নিচের অংশ বা বস্তিকোটরে (Pelvic Cavity) থাকে যে যন্ত্রাদি, তা হলো—

(1) মূত্রস্থলি বা Urinary Bladder.
(2) জনন যন্ত্রাদি বা Reproductive Organs.
(3) বৃহৎ অন্ত্রের অংশ Pelvic Colon ও Rectum.

banglainternet.com

এটি হলো পেটের মোটামুটি ভাগ। তা ছাড়া অ্যানাটমির বর্ণনার জন্যে পেটকে চারটি কাল্পনিক লাইন দিয়ে মোট নয়টি ভাগে ভাগ করা হয়, তা হলো—

(1) Right Vertical Plane—এটি স্তনবৃন্তের সোজাসুজি নিচে নেমে আসে।

(2) Left Vertical Plane—এটি বাম স্তনবৃন্তের সোজাসুজি নিচে নেমে আসে।

(3) Transpyloric Plane—এটি দুটি সামনের পাঁজরার বরাবর আড়াআড়ি লাইন।

(4) Inter Tubercular Line—বস্তির দুটি প্রধান হাড়ের পয়েন্ট বা Anterior Superior Iliac Spine-এর সংযোগ লাইন।

এর ফলে পেট যে নয়টি ভাগে বিভক্ত হলো, তা হচ্ছে—

(a) উপরের তিনটি ভাগ—

(1) Right Hypochondriac.

(2) Epigastric.

(3) Left Hypochondriac.

(b) মাঝের তিনটি ভাগ—

(1) Right Lumber.

(2) Umbilical.

(3) Left Lumber.

(c) নিচের তিনটি ভাগ—

(1) Right Iliac. (2) Hypogastric. (3) Left Iliac.

এই ভাগ অনুযায়ী পেটের ভেতরের বিভিন্ন যন্ত্রাদির অবস্থান ও বিভিন্ন অংশের নানা কষ্টাদির Sign বুঝতে সুবিধা হয়।

কোন্ কোন্ যন্ত্র কোথায় অবস্থান করে, তা এ থেকে সহজে বোঝা যাবে।

banglainternet.com

তৃতীয় পরিচ্ছেদ

শরীরের উপর দেখে ভেতরের যন্ত্রাদি নিরীক্ষা

Surface Anatomy হলো, একটি জীবন্ত মানুষের দেহের ভেতরের সব যন্ত্রাদি ওপর থেকে বোঝবার জন্যে নিরীক্ষামূলক কাজ। এটি বুঝতে হলে প্রত্যেক ছাত্রের সমানে জ্ঞানসঞ্চয়ের বিরাট সূত্র রয়েছে—তা হলো, তার নিজের শরীর, পরিচিত বন্ধুদের শরীর। এটি পড়ার সঙ্গে সঙ্গে জীবন্ত দেহের সঙ্গে মিলিয়ে দেখতে হবে— তা হলে জ্ঞান সম্পূর্ণ হবে।

চিকিৎসক বা সার্জন এই বাইরের দেহের ভেতরের সব যন্ত্রাদির বিষয়ে জ্ঞান অর্জন করেন। চার ভাবে এই জ্ঞান অর্জন করা যায়। তা হলো—

(1) বাইরে থেকে দেখা বা Inspection.

(2) টিপে টিপে দেখা বা Palpation.

(3) টোকা মেরে দেখা বা Percussion.

(4) স্টেথিস্কোপ যন্ত্র দিয়ে পরীক্ষা করা বা Auscultation.

এ বিষয়ে পরীক্ষা করতে গেলে, দেহের ভেতরে কোথায় কোন্ যন্ত্র আছে, তা দেহের উপরিভাগ দেখে বুঝতে হবে। এটি বোঝার জন্য কতকগুলি পয়েন্ট আছে, তাদের বলে Landmarks Anatomy.

মাথার-Surface অ্যানাটমি—(1) মাথার খুলির পেছন দিকে Occipital Bone-এর সবচেয়ে উঁচু পয়েন্টটির নাম Occipital Protuberance-এর সঙ্গে নাকের কেন্দ্র পর্যন্ত মাথার উপর দিয়ে একটি রেখা টানলে সেটা ভিতরের মস্তিষ্কের মাঝামাঝি Longitudinal Fissure-এর জায়গা। মস্তিষ্ক বা Cerebrum-এর মাঝে যে খাঁজটি থাকে তাকে দুভাগে ভাগ করেছে, এটি সেই খাঁজ। এখানে থাকে Superior Longitudinal Sinus.

(2) এই সরলরেখার ঠিক মাঝামাঝি মাথার চাঁদির উপরের পয়েন্টটি দেখতে হবে। তা থেকে আধ ইঞ্চি পেছনে অর্থাৎ কানের গর্তের সঙ্গে এক রেখায় পড়বে Central Sulcus. কিংবা কানের গর্ত থেকে মাথার চাঁদির দিকে একটি রেখা টেনে দিতে হবে ও যেখানে Longitudinal Fissure-এর রেখাকে কাট করবে, সেটাই হলো Central Sulcus-এর উপরের চিহ্ন।

(3) কানের ঠিক পেছনে যে উঁচু শক্ত হাড়, তাই হলো Mastoid Process.

Mastoid Process-এর নিচের চোয়ালের হাড়ের Rumnus বা পেছনের অংশের বাইরে থাকে Parotid Gland. Masseter পেশীর উপর দিয়ে এরা Zygomatic Arch পর্যন্ত লম্বিত হয়ে থাকে।

(4) Mandible বা নিচের চোয়ালের হাড়ের নিচের কোণের সামনে থাকে Facial Artery. এটি Mandible-এর উপর দিয়ে আড়াআড়ি ভাবে চলে যায়।

(5) কানের ছিদ্রের সামনে হয়ে যায় Temporal Artery.

গলার Surface Anatomy—গলাকে প্রধান দুটি ভাগে, দুটি ত্রিভুজে ভাগ করা যায়। একটি হলো সামনের ত্রিভুজ—অন্যটি পেছনের ত্রিভুজ। এই দুই ভাগের কর্তা হলো Sternomastoid নামক পেশী। এই পেশী Mastoid Process থেকে কোনাকুনিভাবে এসে কলার বোন বা Clavicle-এর সামনে এসে আটকে আছে।

banglainternet.com

এই পেশীর সামনের ভাগের নাম Anterior Triangle ও পেছনের ভাগ হলো Posterior Triangle.

এই Posterior Triangle-এর সামনে Sternomastoid পেশীর পেছনের দিক। পেছনে হলো Trapezius পেশীর সামনের দিক। নিচে হলো Clavicle হাড় বা কলার বোন। এটির ভেতরে আছে Cervical ও Brachial স্নায়ুগুলি। তা ছাড়াও থাকে অনেক Lymph গ্রন্থি এবং কিছু রক্তবাহী নালী। এর গোড়াতে থাকে Subclavian নামক ধমনী—যা হাত দিয়ে অনুভব করা যায়।

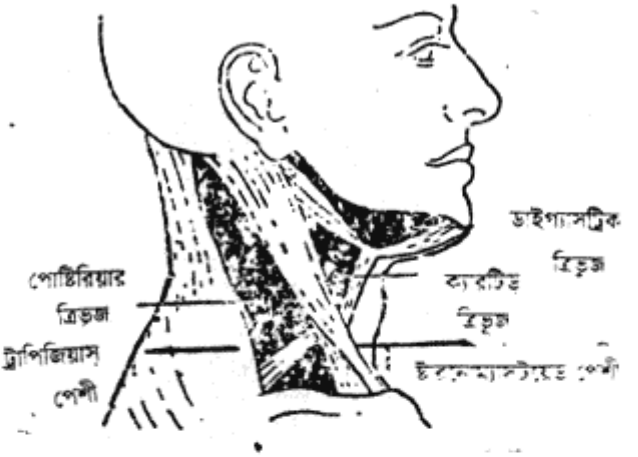

গলার পাশের দৃশ্য

গলার সামনের ত্রিভুজ আবার দুটি ভাগে বিভক্ত হয়েছে।

গলায় যন্ত্রাদি

ছবি দেখলে তা স্পষ্টভাবে বোঝা যাবে। নিচের সারির ঠিক নিচের ত্রিভুজ হলো Digastric ত্রিভুজ। এখানে থাকা লালা গ্রন্থিগুলি—Submandibular-এ Submaxillary গ্রন্থি এবং Facial ধমনী ও স্নায়ু।

banglainternet.com

সামনের ত্রিভুজ বা Carotid ত্রিভুজে থাকে অনেক প্রধান যন্ত্র। যেমন Carotid ধমনী, Internal Jugular Vein—তা ছাড়া অনেক প্রধান ধমনী, শিরা ও স্নায়ু।

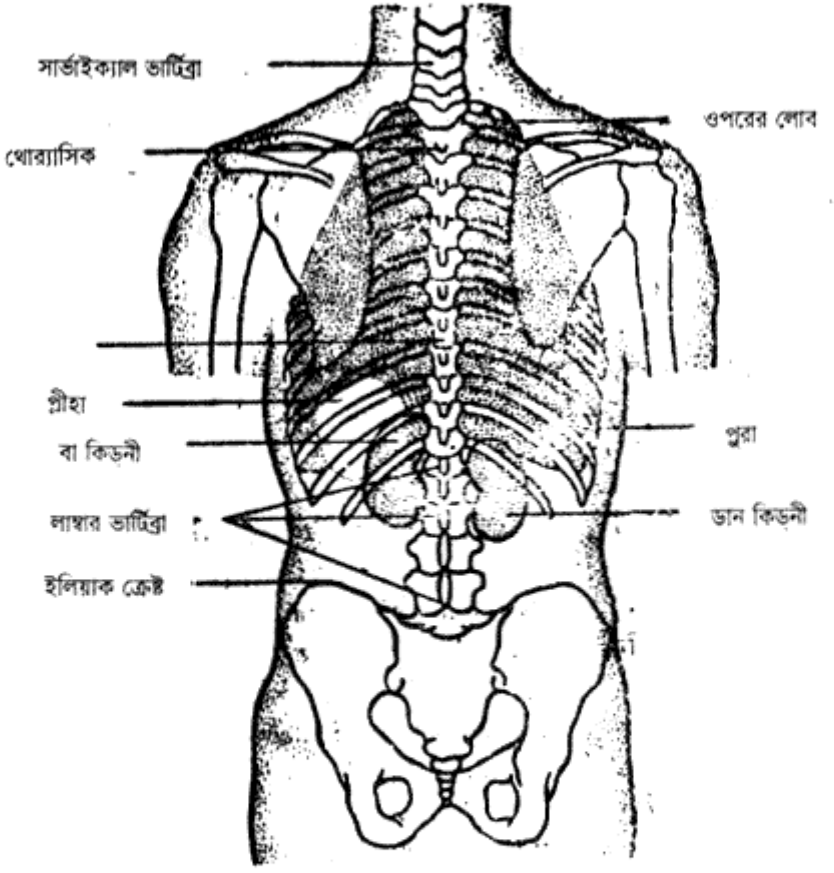

পেটের পিছন থেকে যন্ত্রাদির অবস্থান

সামনের থেকে গলা দেখতে হলে, Manubrium Sterni দেখতে হবে। এর পেছনে থাকে Arch of Aorta আর থাকে Innominate শিরাগুলি।

ট্রেকিয়া বাইরে থেকে অনুভব করা যায়। Hyoid Bone-টি অনুভব করা যায়। তার নিচে Thyroid Cartilage. এখান থেকে ট্রেকিয়া শুরু হচ্ছে ও গলার মধ্যে নেমে যাচ্ছে। Sternum-এর Manubrium ও Body of Sternum-এর সংযোগে যে কোণ বা Angle, ঐ Level-এ ট্রেকিয়া বুকের মধ্যে দুটি ব্রঙ্কাসে ভাগ হয়ে যায়।

ট্রেকিয়ার পেছনে থাকে Oesophagus এবং সেটাও একই সঙ্গে নেমে যাচ্ছে পেট অবধি—Diaphragm ভেদ করে।

শিশুদের Manubrium-এর পেছনে থাকে Thymus Gland, Cricoid Cartilage-এর নিচে ও Manubrium-এর উপরে থাকে Thyroid Gland.

Carotid Artery ও Internal Jugular Vein, কিভাবে যায় তা ছবি দেখে বোঝা যাচ্ছে।

banglainternet.com

ধড়
(Trunk)

ধড় বা Trunk দুটি ভাগে বিভক্ত—ওপরের ভাগ হলো বুক বা Thorax ও নিচের ভাগ হলো Abdomen বা পেট।

Diaphragm নামক পেশীর ওপরের দিকে Convex বা Pyramid আকৃতির। এই ব্যবচ্ছেদ পেশী দিয়ে ধড়কে দুটি ভাগে ভাগ করা হয়েছে। পেছনের দিকে ধড় দেখলে সামনের Sternum-এর মাথা থাকে, পেছনের দ্বিতীয় ও তৃতীয় Thoracic Vertebra-সন্ধির Level-এ।

Manubrium ও Body জংশনে Angle of Louis থাকে, পেছনে চতুর্থ ও পঞ্চম Thoracic Vertebra-র সন্ধির Level-এ।

Angle of Louis-এ দ্বিতীয় Rib-টি যুক্ত থাকে। Rib-এর নিচের Margin বা Costal Margin হাত দিয়ে অনুভব করা যায়। এই Margin দুর্বল লোকদের বাইরে দিয়ে দেখা যায়।

ফুসফুসের অগ্রভাব Collar Bone বা Clavicle পর্যন্ত উঠে যায়, তা ছবিতে দেখা যাচ্ছে। 10th Thoracic Vertebra এবং আগে Costal Margin পর্যন্ত এটি কিভাবে পেছনের দিকে থাকে, তা ছবি দেখে বোঝা যাচ্ছে। এটি হলো Base.

12 নং Thoracic ও প্রথম লাম্বার Vertebra-র সন্ধি হলো ডানদিকের কিডনীর মাথা। এটি নিচে 4th Lumber পর্যন্ত বিস্তৃত। এর আকৃতি ছবিতে দেখা যাচ্ছে। বাঁ দিকের কিডনীটি ডানদিকের থেকে প্রায় আধ ইঞ্চি উপরে থাকে।

বাঁ কিডনীর উপরে, বাঁ দিকে থাকে প্লীহা বা Spleen. এটি কিভাবে থাকে ছবি দেখে বোঝা যাচ্ছে। এটি 9th, 10th ও 11th Rib-এর পেছনে থাকে।

পেছনের দিকে 7th Cervical Vertebra-এ Spine-টি কাঁধের পেছনে বোঝা যায়—তাই এর নাম হলো Vertebra Prominens.

Scapula-টি পেছনে অনুভব করা যায় বেশ সহজে। এটি থাকে সপ্তম থেকে দ্বিতীয় Thoracic Vertebra পর্যন্ত বিস্তৃত। এ থেকে Vertebral Column- এর Surface Marking সহজ হয়।

Posterior Superior Iliac Spine এবং Crest of Ileum পেছনে বেশ স্পষ্ট অনুভব করা যায়।

এবার আসছে সামনের দিক ঃ

সামনের দিকে Heart-এর Apex Beat পাওয়া যায় বাঁ দিকের Nipple থেকে আধ ইঞ্চি নিচে ও পেছনে। Mid Line থেকে আধ ইঞ্চি বাঁ দিকে ও পঞ্চম Intercostal Space-এ এটি শোনা যায়।

পেট যে কাল্পনিক 4টি রেখা দ্বারা 9টি ভাগে ভাগ করা হয়, তা আগে ছবি দ্বারা বোঝানো হয়েছে।

Abdomen বা পেটের মাঝামাঝি যে রেখা দেখা যায়, তাকে বলে Linea Alba. এই রেখার উপরে থাকে নাভি বা Umbilicus. Xiphoid Process থেকে নিচে Smphysis Pubis পর্যন্ত নেমে এসেছে এই Linea Alba.
নাভি থেকে দুদিকে একটি সরলরেখা টানলে, তার উপরে Anterior Superior Iliac Spine অনুভব করা যায়। ডানদিকে এই Spine ও নাভিতে একটি রেখা দ্বারা যুক্ত করে তার মাঝের এক-তৃতীয়াংশ ও বাইরের দিকের এক-তৃতীয়াংশ ঠিক যে যে পয়েন্টে যুক্ত হচ্ছে

banglainternet.com

সেখানে হলো McBurney's Point. এখানে Appendix থাকে ও অ্যাপেনডিসাইটিস রোগে বেশি ব্যথা হয় এখানে।

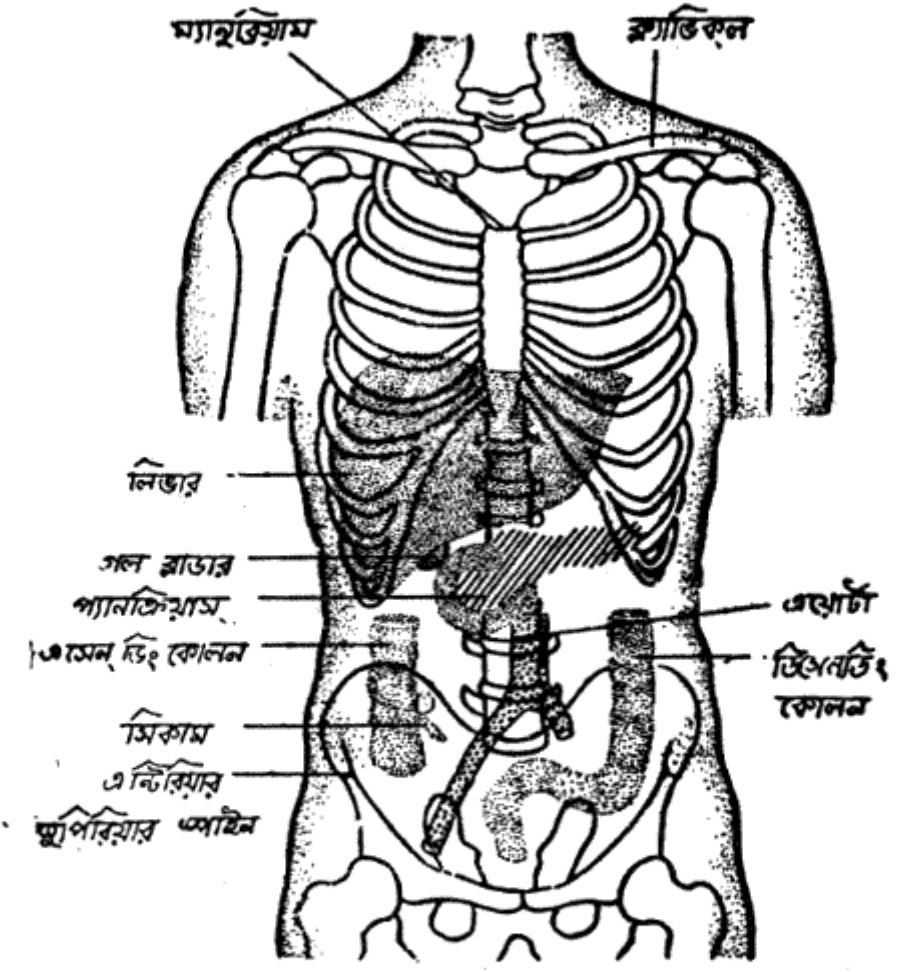

পেটের সামনে থেকে যন্ত্রাদির অবস্থান

Stomach বা পাকস্থলি থাকে পেটের উপরের দিকে ও বাঁ দিকে। কিছুটা থাকে নিচের দিকে Rib ও কার্টিলেজের নিচে।

আগে যে Transpyloric Pylorus of Stomach—তবে তা Right Vertical Plane-এর থেকে আর কিছুটা Medial-এ (মাঝের দিকে) অবস্থান করে।

Fundus বাঁ দিকে 5th Intercostal Space-এর কাছাকাছি উঠে যায়। এবারে পাকস্থলির আকৃতি অনুযায়ী কল্পনা করে তা আঁকা যায়।

banglainternet.com

এবারে Liver-এর Surface Anatomy বলা হচ্ছে—Costal Margin-এর ডান দিকে দেখুন। বগলে মাঝামাঝি ডান দিকে রেখা টেনে, সেটা যেখানে Costal Margin-কে কাট করছে, সেই পর্যন্ত হলো এর ডানদিকের Lobe-এর বর্ডার। ডান দিকে উপরে এটা 5th Rib পর্যন্ত উঠে যায়। তারপর উপরের বর্ডার। এটি বাঁ দিকে Nipple থেকে $\frac{1}{2}$ ইঞ্চি নিচে পর্যন্ত বিস্তৃত। এবারে বাঁ প্রান্তের পয়েন্ট ও Costal Margin-এর পয়েন্ট যোগ করলে তা হলো Liver-এর নিচের বর্ডার।

Gall Bladder Costal Margin থেকে একটু নিচে নেমে আসে—ডান দিকে 9th Costal Cartilage-এর পেছনে এটি অবস্থান করে। প্রথম Lumber Vertebra বরাবর ডান থেকে বাঁ দিকে আড়াআড়ি চলে গেছে Pancreas.

চতুর্থ Lumber Vertebra-র Level-এ Abdominal Aorta দুটি Iliac Artery-তে ভাগ হচ্ছে।

বক্ষগহ্বরের হার্টের অবস্থান

ডান Iliac Fossa-তে থাকে Caecum—সেখান থেকে Costal Margin-এর কিছুটা নিচে পর্যন্ত উঠে গেছে Ascending Colon. Sigmoid Colon-এর Flexure বা বাঁ দিকটি থাকে বাঁ Iliac Fossa-তে। সেখান থেকে বাঁ দিকের Costal Margin-এর কিছুটা নিচে পর্যন্ত হলো Descending Colon.

দুটি প্রান্ত যোগ করলে Transverse Colon-টির অবস্থান বোঝা যায়।

গল ব্লাডারের ভেতরের বা মাঝের দিকে Linea Alba-র প্রায় কাছে, ডানদিকে (আধ ইঞ্চি Lateral) হলো Duodenum-এর উপরের মুখ।

2nd ও 3rd Lumber Vertebra সন্ধি Level ও এর নিচের মুখ—বাঁ দিকে 1 ইঞ্চি Lateral. এই দুটি মুখ U-এর আকৃতি করে যোগ করলেই Duodenum এর Surface Marking হয়ে গেল।

হাত ও পায়ের Surface Marking

এবার হাত ও পা বা Superior ও Inferior Extremity-র Surface Marking দেখানো হচ্ছে।

হাড়ের বিভিন্ন পয়েন্ট অনুভব করা যায়। বুড়ো আঙ্গুলের নিচে দুটি Muscle Tendon দিয়ে Anatomical Snuff Box. এর ভেতরের দিকে (Palmar Surface-এ Radial Artery)—যাতে Radial Pulse অনুভব করা যায়।

banglainternet.com

কনুইয়ের ঠিক সামনে Cubital Fossa—এখানে Brachial Artery, Radial Ulnar দুটি ভাগে ভাগ করা হয়েছে। এর মধ্যে দিয়ে হাতের Medial Nerve-টি গেছে।

কব্জির সামনে হাতের সব Muscle-এর Tendon দেখা যায়। কনিষ্ঠা আঙ্গুলের দিকে Ulnar Muscles ও বৃদ্ধ আঙ্গুলের দিকে Radial Group of Muscles.

বাহু সামনের দিকে Biceps Muscle-এর পেছনের দিকে Triceps Muscle. বাহু উপরের দিকে বা বাইরের দিকে উঁচু হলো Deltoid Muscle. এখানেই বাহুতে Intramuscular ইনজেকশন দেওয়া হয়ে থাকে। Cubical Fossa-র ভেতরের প্রান্তে Medial Epicondyle অনুভব করা যায়। এর নিচু দিকে ঘুরে চলে গেছে Ulnar Nerve. Lateral Epicondyle-টিও বাইরের প্রান্তে অনুভব করা যায়।

এবারে আসছে হাতের চেটো বা Palm-এর বিভিন্ন অংশ।

ছবি দেখে বোঝা যাচ্ছে, কোথায় আছে Head of the Ulna. বুড়ো আঙ্গুলের নিচের উঁচু অংশকে বলে Thenar Eminence ও কনিষ্ঠা আঙ্গুলের সোজা নিচের অংশে আছে উঁচু Hypothenar Eminence. এর মাঝ দিয়ে উঁচু Pisiform Bone-টি অনুভব করা যায়।

এই দুটির মাঝখানে করতলে ত্রিভুজ আকৃতির Palmar Fascia.

Metacarpo-Phalangeal Joint-গুলি অনুভব করা যায় পেছনের গাঁট দেখে। এবারে পায়ের Surface Anatomy বলা হচ্ছে—

banglainternet.com

সামনের দিকে Inguinal ভাঁজ ও Inguinal Ligament দেখা যায়। সামনের ভেতরের দিকে হলো Femoral Triangle, সামনের নিচে Quadriceps Extensor পেশী দেখা যায়। Patella হাঁটুর সামনে অনুভব করা যায়। তার নিচে থাকে Ligamentum Patella.

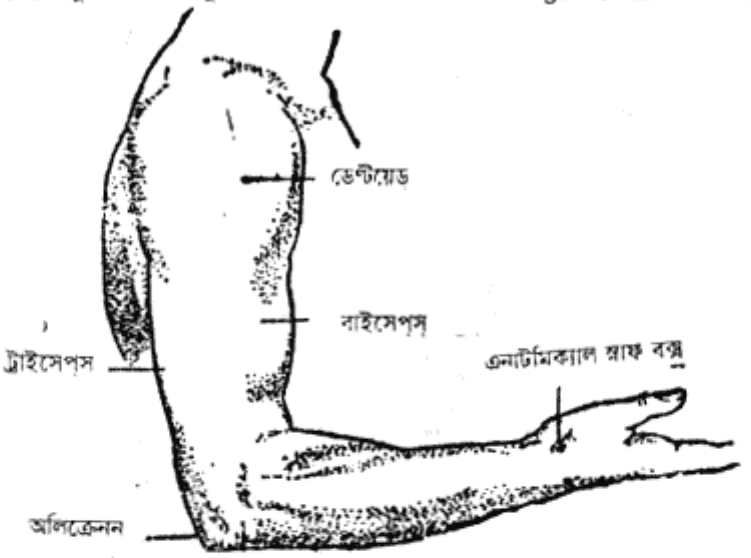

পেছনের দিকে Gluteal Fold-টি দেখা যায়। হাঁটুর পেছন দিকে হচ্ছে, Popliteal Fossa. এখানে Femoral Artery Anterior ও Posterior Tibial Artery-তে বিভক্ত।

এখানে Popliteal Veinও থাকে। এখানে এসে Sciatic Nerve-টি Lateral ও Medial Popliteal Nerve-এ বিভক্ত হয়।

banglainternet.com

এবারে আসছে পায়ের প্রধান হাড়ের নিচের অবস্থান। বাইরের দিকে Fibula-র Lateral Malleolus অনুভব করা যায়। ভেতরের দিকে Tibia-Medial Malleolus থাকে।

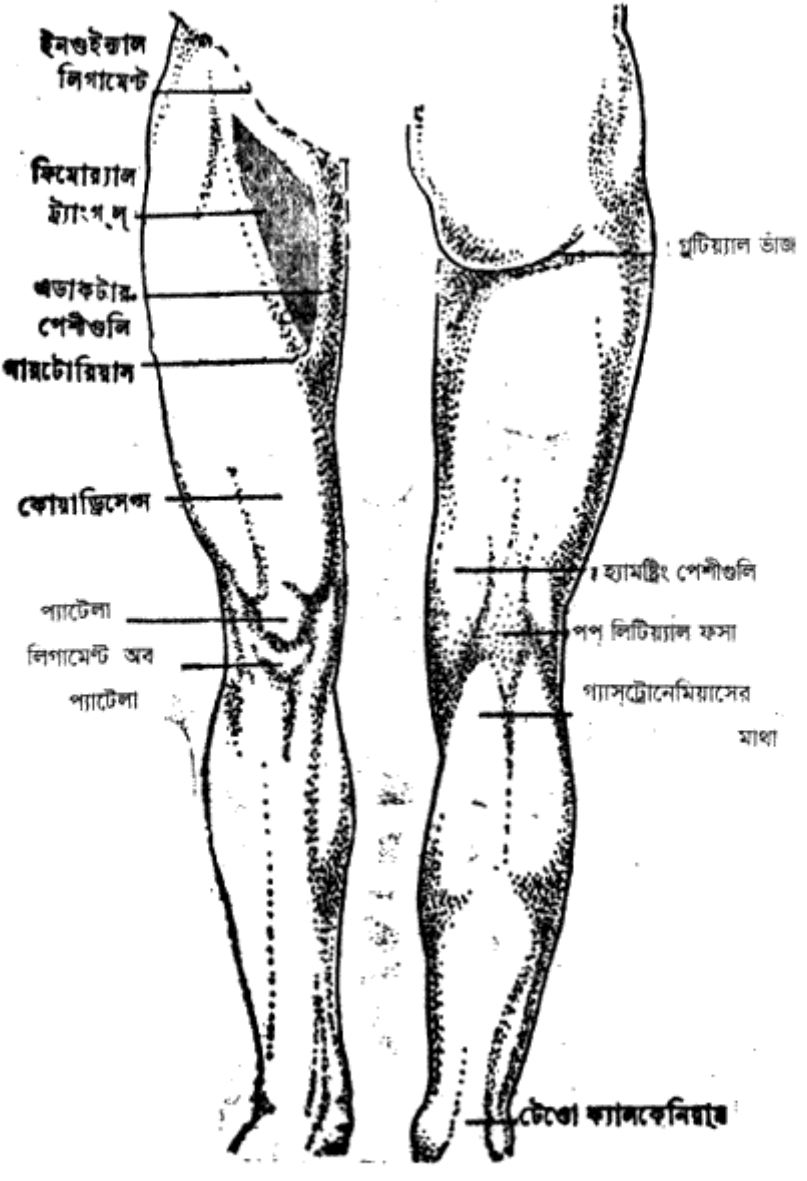

Calcaneum Cone-টি গোড়ালিতে অনুভব করা যায়।

banglainternet.com

বাইরের দিকে 5th Metatarsal Bone-এর Base বা গোড়াতে একটু উঁচু অংশ হাত দিয়ে বোঝা যায়।

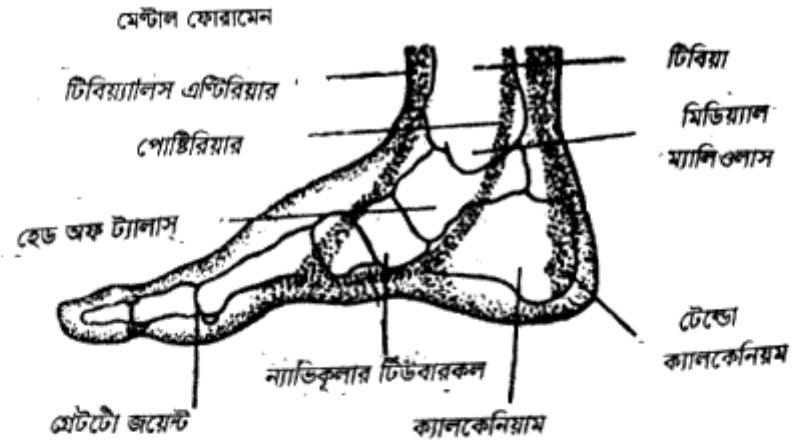

পায়ের ভেতরের দিক

ভেতরের দিকে Head of the Talus Bone-টি অনুভব করা করা যায়।

Tendo Calcaneum Tendon-টি গোড়ালির উপরে অনুভব করা যায়। তবে খুব মোটাসোটা মেয়েদের এটি Fat দিয়ে ঢাকা থাকে।

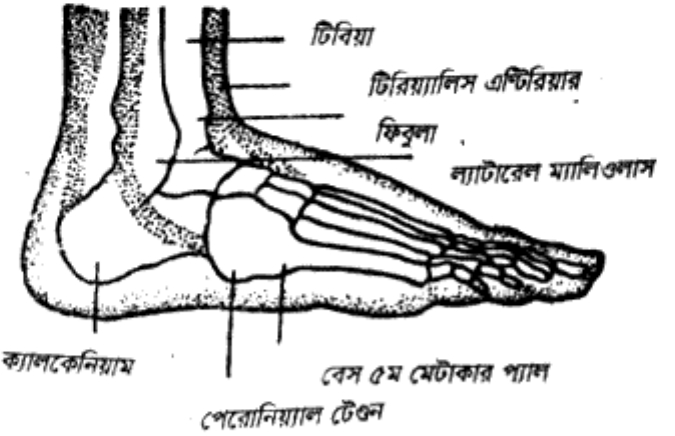

পায়ের বাইরের দিক

বুড়ো আঙ্গুলের Phalanx-এ Metatarsal Joint-টি বেশ অনুভব করা যায়।

Medial Malleolus-এর পেছনে Posterior Tibial Artery-টির স্পন্দন অনুভব করতে পারা যায়।

Tibialis Anterior-এর পায়ের Dorsum-এ দেখতে পাওয়া যায়।

হাতে যেমন Palmar Arch থাকে—পদতলেও তেমনি Planter Arch থাকে —Superficial ও Deep এই দুটি Arch থাকে।

Head of Tibia, Fibula ও Femur-এর দুটি Condyle-ও অনুভব করতে পারা যায়।

banglainternet.com

চতুর্থ পরিচ্ছেদ
দেহের অস্থি বা হাড়
(Osteolegy)

এই পরিচ্ছেদে আমরা সারা দেহের বিভিন্ন হাড় ও তাদের অবস্থান বর্ণনা করব।

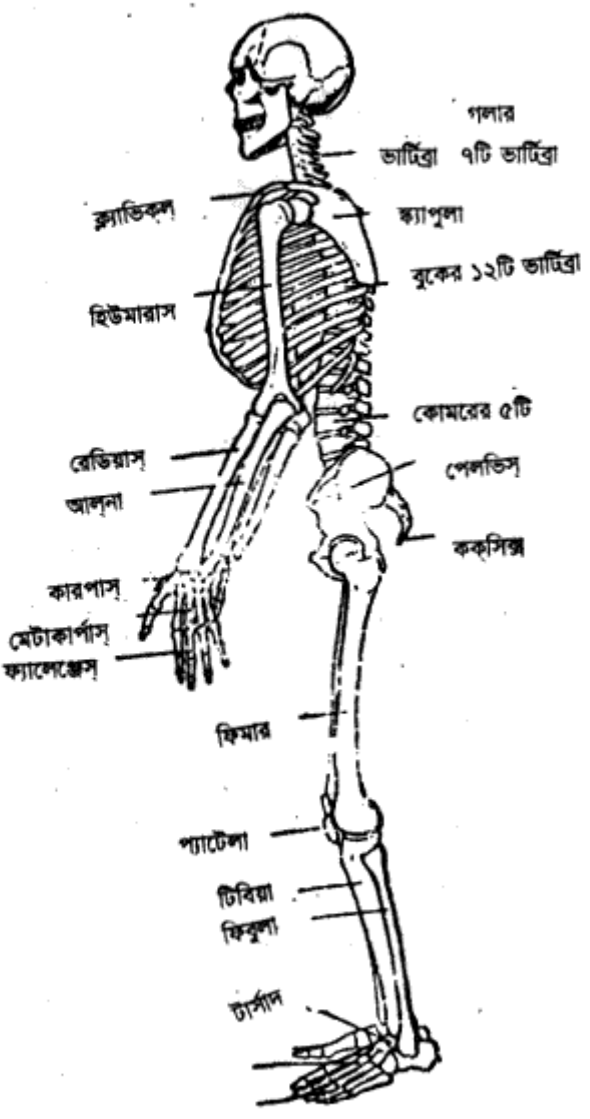

Skeleton বা কঙ্কাল হলো একটা হাড়ের কাঠামো—যা সারা দেহে ওঠা-বসা, নড়া-চড়ার শক্তি জোগায় ও দেহের সব যন্ত্রাদিকে রক্ষা করতে সাহায্য করে।

কোথাও কোথাও এই হাড়ের সঙ্গে উপাস্থি বা Cartilage যুক্ত থাকে। এই হাড়গুলির সঙ্গে থাকে পেশীগুলি যুক্ত—যা ওঠাবসা, নড়াচড়া করায়। আবার একটি হাড়ের সঙ্গে অন্যটির সন্ধি বা Joint থাকে—এই সন্ধিগুলি না থাকলে পেশীগুলি নড়াচড়া করতে পারে না।

Axial Skeleton হলো মাথা, মুখ ও দেহকাণ্ডের হাড়গুলি মিলে। যে সব হাড় এর মধ্যে আছে—

(1) মাথার খুলি বা করোটির হাড় (Skull Bones)

(2) মেরুদণ্ডের হাড়গুলি (Vertebral Column)

(3) বুকের অস্থি ও পাঁজরাগুলি (Sternum and Ribs)

(4) গলার একটি হাড় (Hyoid Bone)

তারপর হলো হাতের ও পায়ের হাড়।

banglainternet.com

হাতের হাড় হলো—

(1) পিঠের ত্রিকোণাস্থি (Scapula)
(2) কণ্ঠার অস্থি (Clavicle)
(3) বাহুর অস্থি (Humerus)
(4) প্রকোষ্ঠের দুটি অস্থি (Radius and Ulna)
(5) কারপ্যাল হাড় (Carpal Bones)
(6) মেটাকার্প্যাল হাড় (Metacarpal Bones)
(7) আঙ্গুলের হাড় (Phalanges)

পায়ের হাড় হলো—

(1) বস্তিদেশের হাড়গুলি (Pelvis)
(2) উরুর অস্থি (Femur)
(3) পায়ের দুটি হাড় (Tibia and Fibula)
(4) টারসাল হাড় (Tarsal Bones)
(5) মেটাটারসাল হাড় (Metatarsal Bone)
(6) আঙ্গুলের হাড় (Phalanges)

হাড় চার রকমের, তা হলো—

(1) লম্বা হাড় বা Long Bones— যেমন, Humerus, Femur প্রভৃতি।
(2) ছোট হাড় বা Short Bones—যেমন, Carpal ও Tarsal হাড়গুলি।
(3) চেপ্টা হাড় বা Flat Bones—যেমন, Scapula বা মাথার খুলির হাড়।
(4) অন্যান্য হাড় বা Irregular Bones—যেমন, মেরুদণ্ডের হাড়গুলি।

মাথার খুলি বা করোটি
(Skull)

মাথার খুলির মধ্যে দেহের সবচেয়ে প্রধান অংশ বা মস্তিষ্ক (Brain) সংরক্ষিত থাকে। তাই এটি চারদিকে শক্ত হাড়ের আবরণ দিয়ে মোড়া থাকে।

জন্মকালে এইসব হাড় থাকে উপাস্থি বা Cartilage, পরে তা ধীরে ধীরে শক্ত হয়ে হাড়ে পরিণত হয়।

এর দুটি ভাগ—

(1) মাথার হাড় বা Cranial Bones.
(2) মুখের হাড় বা Facial Bones.

মাথার হাড় বা Cranial Bones সমস্ত মস্তিষ্ককে ধারণ করে থাকে। এটি উপরে গোল আকারে মাথাকে ঘিরে রাখে। আবার নিচে মস্তিষ্ক এর ওপর স্থাপিত।

মস্তিষ্ক বা Brain-এর আকৃতি অনুযায়ী হাড়গুলি গঠিত হয়। এই সব হাড়ের মধ্যে মস্তিষ্কের তলা বা Base কেমন দেখায়, তা একটি ছবির দ্বারা বোঝানো হলো।

এর মাঝে থাকে বড় একটি ছিদ্র—তার মধ্যে দিয়ে, ব্রেন থেকে সুষুম্নাকাণ্ড নিচে নেমে যায়। এর নিচে যুক্ত থাকে মেরুদণ্ড বা Vertebral Column—তার মধ্যে দিয়ে Brain-এর অংশ সুষুম্নাকাণ্ড বা Spinal Cord রূপে নেমে নিচে চলে যায়।

banglainternet.com

সামনে থাকে Anterial Fossa—যার মধ্যে ব্রেনের Frontal Lobe অবস্থান করে। Middle Fossa-তে মধ্য অংশ অবস্থান করে। তাতে থাকে Sphenoid হাড়। তার মাঝ দিয়ে অনেক প্রধান স্নায়ু (Nerve) ভেতরে আসে।

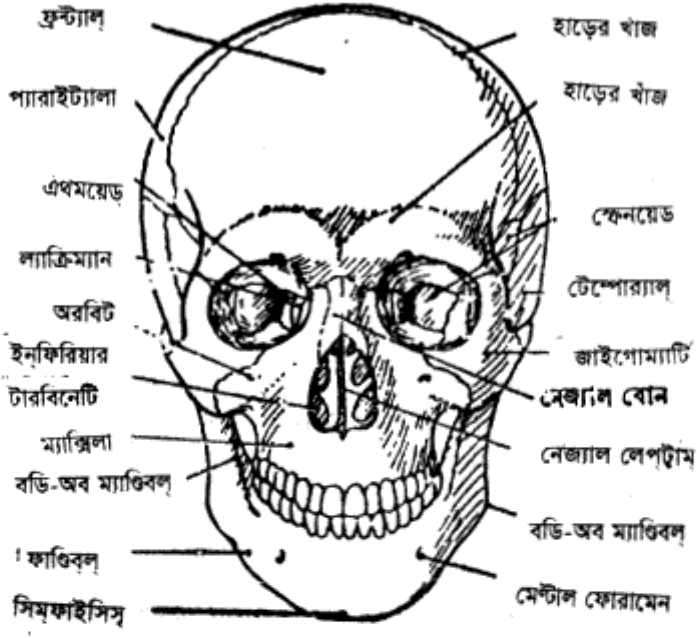

Posterior Fossa-তে থাকে Occipital Lobe. তা'ছাড়া, এই পেছনের Occipital

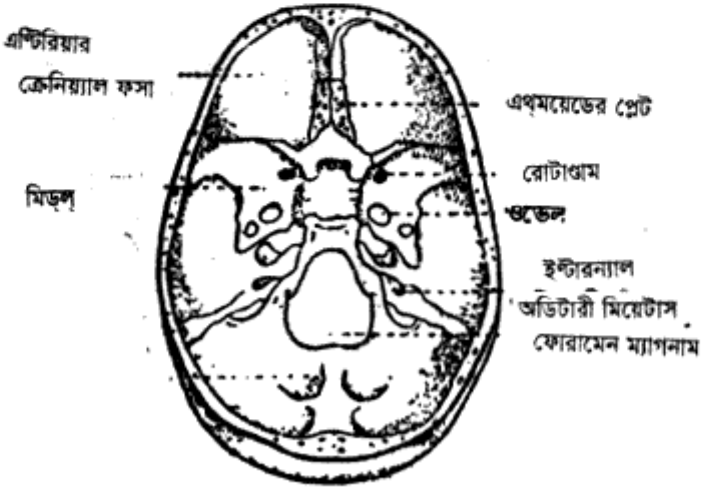

হাড়ের মধ্যে থাকে Foramen Magnum. তার মধ্যে দিয়ে সুষুম্না কাণ্ড নিচে নেমে যায়। মেরুদণ্ডের প্রথম কশেরুকা (Vertebra)-এর সঙ্গে যুক্ত থাকে —তার নাম—প্রথম

banglainternet.com

Cervical Vertebra বা Atlas. এই দুটি একত্র মিলে একটি সুন্দর ব্যবস্থা সৃষ্টি করে—যার জন্য আমরা মাথা ঘোরাতে-ফেরাতে পারি।

Base of the Skull-এ অনেক ছিদ্র থাকে। প্রধান ছিদ্রটি ছাড়াও আরও অনেক ছিদ্র থাকে—যার মধ্যে দিয়ে চোখ, কান ইত্যাদি থেকে Nerve ভেতরে প্রবেশ করে।

মাথার হাড় বলতে বোঝায় মোট ছয় ধরনের হাড়—

(1) Frontal Bones—1টি, মাথার সামনে থাকে।
(2) Parietal Bone—2টি, যা মাথার দু'পাশে থাকে।
(3) Occipital Bone—1টি, যা মাথার পিছনের দিকে থাকে।
(4) Temporal Bone—2টি, যা কানের দিকে দু'পাশে থাকে।
(5) Sphenoid Bone—যা দেখতে অনেকটা প্রজাপতির মত—থাকে Brain- এর Base-এ এবং এর মাঝে, অনেক নার্ভ ও আর্টারির ছিদ্র রয়েছে।

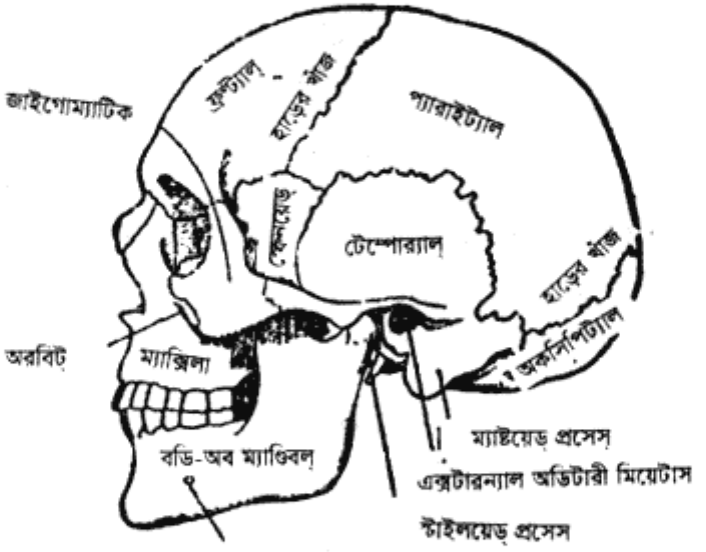

(6) Ethmoid নামে হাল্কা স্পঞ্জ ধরনের হাড় যা নাকের কিছু অংশ ও চোখের কোটরের (Orbit) কিছু অংশ তৈরি করে। নাকের মধ্যে যে Cartilage থাকে তার পেছনের হাড়ের Septum তৈরি করে, Ethmoid Bone-এর একটি অংশ। এবার প্রতিটি হাড় সম্পর্কে বলা হচ্ছে—

পেছনের হাড়

(Occipital Bone)

এটি করোটি বা Skull-এর পেছনের অংশকে ধরে রাখে। Occipital Lobe of the Brain থাকে এর কোটরের মধ্যে। এর মাঝের ছিদ্র দিয়েই সুষুম্না কাণ্ড (Spinal Cord), নিচে পিঠের দিক দিয়ে নেমে যায়। এর সঙ্গেই Vertebral Column যুক্ত থাকে। এর জন্য দুটি Facet বা সন্ধিস্থল আছে—যার সঙ্গে প্রথম Cervical Vertebra বা Atlas যুক্ত থাকে।

banglainternet.com

এর দুটি অংশ—(1) Squamous Part যা মস্তিষ্ককে ধরে রাখে। (2) Con-dylar Part—যেখানের মাঝ দিয়ে সুষুম্না কাণ্ড নেমে যায়। এই অংশেই Foramen Magnum অবস্থিত। এই অংশেই থাকে Atlas-এর Condyle যেখানে Atlas বা প্রথম Cervical Vertebra যুক্ত থাকে।

এটি Skull-এর Base-এর কিছু অংশ অধিকার করে থাকে। এর সঙ্গে যুক্ত থাকে Sphenoid Bone, যা থাকে Skull-এর Base-এ।

মস্তিষ্কের পাশের হাড়

(Frontal Bone)

দুদিক থেকে দুটি Parietal হাড় এসে মাথার চাঁদির ঠিক কেন্দ্রে যুক্ত হয়েছে। এ দুটি মাঝখানে খানিকটা হাড়ের কিনারা বা Sutures দ্বারা Joint তৈরি হয়েছে। এরা করোটির মাথা বা ছাদ তৈরি করে। তা ছাড়াও দু'পাশেও এরা ব্রেনকে ধরে রাখে।

এই হাড়ের মাঝের একটি বড় গর্ত বা ছিদ্র দিয়েই Middle Meningeal Artery ভেতরে প্রবেশ করে থাকে। এই ধমনী কেটে বা ফেটে গেলে রক্তপাত হয় প্রচুর। তাই Skull-এ কোনও ক্ষত হলে, এই ধমনী ফেটে গেল কিনা তা সব আগে দেখা কর্তব্য।

করোটির সামনের হাড়

(Frontal Bone)

মাথার সামনে থাকে Frontal Bone. এটি ব্রেনের Frontal Lobe কে রক্ষা করে থাকে।

আবার এই হাড়টিই চোখের উপরের অংশ গঠন করে। এর মাঝে থাকে একটি খাঁজকাটা অংশ, যা নাককে গঠিত করে আংশিক ভাবে।

ফ্রন্ট্যাল হাড়

এর ঠিক ওপরে দুটি অংশ থাকে, যাকে বলে Frontal Eminence. চোখের উপরে দুদিকে দুটি উঁচু অর্ধচন্দ্রাকার Arch থাকে—যাকে বলা হয় Supercilliary Arch. এর মধ্যে উপরে একটি ছিদ্র থাকে—যাকে বলে Supraorbital Notch. এর মাঝ দিয়ে Supraorbital শিরা ধমনী ও স্নায়ু (Nerve) ভেতরে চলে যায়।

banglainternet.com

Frontal Lobe-এ যে উঁচু-নিচু অংশ থাকে, তা Brain-এর Convolutions বা উঁচু-নিচু অনুযায়ী হয়ে থাকে।

কানের দু'পাশের হাড়

(Temporal Bone)

এই দুটি হাড় করোটির দুটি পাশ গঠন করে থাকে। এর মাঝে দু'দিকে দুটি ছিদ্র থাকে—যার নাম External Auditory Meatus—এর মাঝ দিয়ে, কানের শব্দতরঙ্গ ভেতরে প্রবেশ করে। কানের পেছনে যে উঁচু Mastoid Process থাকে, তা এই হাড়ের পেছনদিকের অংশ।

এর উপরের পাতলা অংশ বা Squama-টি দুটি ব্রেনের পাশের অংশ বা Temporal Lobe-কে ধারণ করে। এর সঙ্গে Temporal পেশীগুলিও যুক্ত থাকে। এর একটি অংশ সরু ও লম্বা হাড় Zygomatic Process রূপে এগিয়ে যায়—যা Zygomatic হাড়ের সঙ্গে যুক্ত হয়।

টেমপোর‍্যাল হাড়

কান থেকে সামনে হাত দিলে, আমরা এটি বুঝতে পারি।

Mastoid Process-এর মধ্যে অনেক ফাঁপা বায়ু গহ্বর বা Air Cell আছে।

এর নিচের অংশ বা Petrous Portion শ্রবণযন্ত্রের অধিকাংশ অংশ ধারণ করে। এটি Skull-এর Base-এ থাকে। শ্রবণযন্ত্রের পর্যায়ে আমরা এটা পূর্ণরূপে বুঝতে পারব।

Ethmoid হাড়

এই হাড়টি স্পঞ্জ ধরনের আকৃতি এবং এটি চোখের কোটরের কিছু অংশ জুড়ে থাকে। এটির একটি অংশ বা Perpendicular Plate নাকের Septum তৈরী করে। আর Cubiform Plate থাকে Frontal Bone-এর সঙ্গে যুক্ত। এটির মধ্যে দিয়ে, ঘ্রাণের সব স্নায়ুগুলি ভেতরে যায় ও ব্রেনে ঘ্রাণের সংবাদ পাঠায়।

Sphenoid হাড়

এটি করোটির Base-এ থাকে, যা আগের ছবি থেকে স্পষ্ট বুঝতে পারা গেছে। এটি দেখতে প্রজাপতি বা বাদুড়ের মত। এর দুটি বড় ডানা ও দুটি ছোট ডানা থাকে। এর মধ্যে একটি গর্ত থাকে উপরিভাগে—যার মধ্যে দেহের সর্বত্র সর্ববৃহৎ কার্যকরী Hormone গ্রন্থি সৃষ্টিকারী Pituitary গ্রন্থিটি অবস্থিত।

banglainternet.com

Middle Cranial Fossa-র অনেকটা অংশ এই হাড়টি দ্বারা তৈরি। এর দুটি পাখনা বা Wing থাকে।

স্ফেনয়েড হাড়

বড় ডানা বা Greater Wing-এ থাকে Foramen Ovale আর ছোট Wing-এ থাকে Optic Canal—যার মধ্যে দিয়ে Optic Nerve প্রবেশ করে।

করোটির সন্ধি ও Suture

করোটিতে যে সব গ্রন্থি থাকে তা একটির সঙ্গে অন্যটি যুক্ত থাকে Fibrous সন্ধি দ্বারা। এগুলির নড়াচড়ার ক্ষমতা বিশেষ থাকে না।

মাথার সুচার জয়েন্ট

এই সব হাড়ের প্রান্তে খাঁজ কাটা থাকে। একটির খাঁজ বা Suture অন্যটির মধ্যে প্রবেশ করে সন্ধি তৈরি করে।

করোটিতে অনেক Suture আছে। যেমন—Frontal-এর সঙ্গে Parietal Bone-যুক্ত হবার জন্য Suture দু'পাশের দুটি Parietal হাড়ের মধ্যে Suture —আবার Temporal-এর সঙ্গে Parietal-এর যোগ হবার Suture প্রভৃতি।

প্রধান প্রধান Suture-গুলি হলো—

(1) Coronal Suture—Frontal হাড় এবং দুটি Parietal হাড় যোগ হবার জন্যে তৈরি।

(2) Sagittal Suture—মাথার চাঁদির ঠিক মাঝামাঝি—যার জন্যে দুটি Parietal হাড় সন্ধি তৈরি করে।

(3) Lamboid Suture—Parietal দুটি হাড়ের সঙ্গে Occipital হাড়ের সন্ধির জন্যে তৈরি।

উপাস্থি অবস্থায় শিশুর জন্মের সময় এগুলি থাকে Cartilage বা Membrane —যার নাম হলো Frontanelle—এগুলি বড় হলে ধীরে ধীরে সন্ধি সৃষ্টি করে তখন Suture-গুলির সৃষ্টি হয়।

বায়ু কক্ষ বা Air Sinuses—অনেকগুলি মাথায় ও মুখের মাঝের হাড়ের মধ্যে ফাঁপা অংশ থাকে। সেখানে থাকে ছোট ছোট বায়ু কক্ষ বা Air Sinuses. যেমন—Frontal, Maxilla বা উপরের চোয়ালের দুটি হাড়, Ethmoid ও Sphenoid হাড়ে Sinus প্রভৃতি।

যদি শ্লেষ্মা হয়, এখানে Infection হয় ও এখানকার Mucous Membrane উত্তেজিত হয়ে শ্লেষ্মা বের হতে থাকে—যাকে আমরা সর্দি বলি। তার জন্যে মাথা ধরে ও মাথায় ব্যথা হয়। Mastoid Process-এও এই প্রকার Infection হয়ে Mastoid Abcess হতে পারে।

banglainternet.com

মুখের হাড়গুলি
(Bones of the Face)

আগের ছবি দেখে আমরা মুখের হাড়গুলি কি কি, তা মোটামুটি বুঝতে পেরেছি। এগুলি হলো—

(1) দু'দিকে দুটি Nasal Bone—যা উপরিভাগের হাড়ের অংশ। নিচের অংশ উপাস্থি।

(2) দু'দিকে দুটি Palatine Bone যা মুখের ভেতরের ওপরের চোয়ালের Roof ছাদ তৈরি করে। এরা নাকের Base তৈরি করে।

(3) দুটি Lachrymal Bones—যাতে থাকে Lachtymal গ্রন্থি থেকে দুটি Lachrymal Duct—যা দিয়ে চোখের জল পড়ে। এই নালী দিয়েই চোখের জল বের হয়ে আসে।

(4) দুটি Zygomatic Bones—যা দুই দিকে দুটি গালের উঁচু শক্ত হাড়ের অংশ তৈরি করে।

(5) একটি Vomer—যা Ethmoid-এর সঙ্গে যুক্ত থাকে ও নাকের পাশের অংশ (শক্ত অংশ) তৈরি করে।

(6) দুটি উপরের চোয়ালের হাড় বা Maxilla—এই দুটিতে ওপরের চোয়ালের দাঁতগুলি যুক্ত থাকে। এর সঙ্গে সামনে Palatine Bones যুক্ত থাকে। এর মধ্যে থাকে দু'দিকে দুটি Maxillary Sinus—যাতে সর্দির সময় Infection হয়। এই দুটি চোখের কোটরের তলায় কিছু অংশ গঠন করে থাকে।

Naso-Lachrymal Duct-এর একটি অংশ এই Maxilla-র মাঝ দিয়ে যায়। এর একটি অংশ বা Frontal Process থাকে Frontal হাড়ের সঙ্গে যুক্ত। নিচের দাঁতগুলির জন্যে (উপরের পাটি) Socket থাকে এই হাড়ের মধ্যে। এর মধ্যে থাকে অক্ষিকোটরের অংশ বা Orbital Surface ও Zygomatic হাড়ের সঙ্গে সন্ধির জন্য Zygomatic Process.

নিচের চোয়ালের হাড় (Mandible)

এটি একটি প্রধান হাড়। আমরা যখন চর্বণ করি, তখন উপরের চোয়াল স্থির থাকে। নিচের চোয়ালটি ওঠানামা করে থাকে।

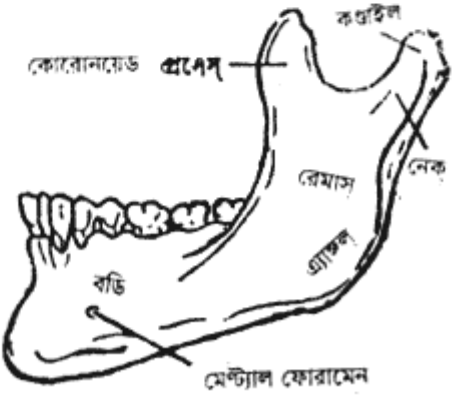

লোজার জ

এর সঙ্গে উপরে যুক্ত থাকে একটি Condyle—যা Temporal হাড়ের সঙ্গে একটি সন্ধি তৈরি করে ও ওঠানামা করে থাকে। তা ছাড়া নাকে আর একটি উঁচু অংশ বা Coronoid Process আছে।

এতে থাকে দুটি অংশ—(1) Body—যাতে দাঁতগুলি অবস্থান করে। (2) Ramus—যেখানে বাইরের দিকে Parotid Gland এবং চিবোনের জন্য পেশী। এর Body-র মাঝে থাকে Mental Foramen—যার মধ্যে দিয়ে শিরা ও ধমনী বেরিয়ে আসে।

banglainternet.com

Ramus-এর ভেতরের দিকে থাকে একটি ছিদ্র—যার মধ্যে দিয়ে Dental Nerve চলে যায়।

দু'দিকের Mandible মাত্র একটি। তার সামনের মাঝের অংশকে বলে Symphysis. দু'পাশে নিচের দিকে দুটি কোণ থাকে—তাকে বলে Angle of the Mandible.

অক্ষিকোটর
(Orbit)

অক্ষিকোটরের মধ্যে চোখ দুটি অবস্থান করে। এই দুটি একটি হাড়ের তৈরি নয় —অনেকগুলি হাড়ের সমষ্টি। তা হলো—

(1) Frontal হাড়ের অংশ।
(2) Maxilla হাড়ের অংশ।
(3) Zygomatic হাড়ের অংশ।
(4) Sphenoid হাড়ের অংশ।
(5) Nasal হাড়ের অংশ।
(6) Ethmoid হাড়ের অংশ।
(7) Lachrymal Bones.

এই সব হাড় মিলে যে গর্ত বা Orbit তৈরি হয়—তার মাঝে থাকে অক্ষিগোলক বা Eyeball.

নাকের হাড়
(Nasal Bones)

নাকের গঠনের জন্য প্রধান দুটি হাড় হলো Nasal Bones. ভেতরের দিকে থাকে Nasal Sinus—বায়ুকক্ষগুলি। তার অনেকগুলি হাড়ের অংশের—যেমন Frontal, Ethmoid, Maxillary ও Sphenoid হাড়ের Sinus.

Nasal Septum তৈরি হয় Ethmoid ও Pallatine Bone প্রভৃতি দ্বারা।

তার সঙ্গে সামনের দিকে থাকে উপাস্থি বা Cartilage. এটি শ্লৈষ্মিক ঝিল্লি বা Mucous Membrane দ্বারা আবৃত থাকে। এখানে সহজেই Infection হতে পারে। তাই এটি Ciliated Epithelium দ্বারা ভেতরে আবৃত থাকে।

বুকের খাঁচা
(Thoracic Cage)

বুকের হাড়গুলি ঠিক যেন একটি খাঁচার মত আকার সৃষ্টি করে, বুকের ভেতরের সব যন্ত্রগুলি—অর্থাৎ Heart, প্রধান ধমনী, প্রধান শিরা, দুটি ফুসফুস প্রভৃতিকে রক্ষা করছে।

এই খাঁচা সামনে থেকে পেছন পর্যন্ত বিস্তৃত। পেছনে এটি মেরুদণ্ড বা শিরদাঁড়ার Sternum-এর সঙ্গে যুক্ত।

Sternum তিনটি ভাগে বিভক্ত—

(1) Manubrium যার সঙ্গে উপরে Clavicle সন্ধি তৈরি করে ও প্রথম Rib-টি এর সঙ্গে যুক্ত থাকে।

banglainternet.com

এই Manubrium ও Body-র মাঝে থাকে একটি কোণ বা Angle, যাতে দ্বিতীয় Rib-টি যুক্ত থাকে।

(2) Body বা দেহ—এর সঙ্গে Angle-এ 2nd Rib-টি যুক্ত থাকে। তা ছাড়া এর সঙ্গে, 3rd থেকে 7th Rib-এর সঙ্গে প্রত্যক্ষ ভাবে যোগ থাকে। 8th, 9th ও 10th Rib তিনটি Rib-এর 7th-এর সঙ্গে Cartilage দ্বারা যুক্ত থাকে।

এটি লম্বা, চেপ্টা ও শক্ত। এর নিচে যুক্ত থাকে Xiphoid Process.

(3) Xiphoid Process—এটির আগায় একটি সরু কোণ থাকে। এটি Cartilage—বয়স বেশি হলে হাড় হয়।

এখান থেকে Linea Alba নিচে নেমে গেছে। Sectus Muscle (পেটের সামনের পেশী) এর সঙ্গে যুক্ত থাকে। ব্যবচ্ছেদ পেশী Diaphragm সামনের দিকে এর সঙ্গে যুক্ত থাকে।

পাঁজরের হাড়

(Ribs)

বারো জোড়া পাঁজরার হাড় আছে। তার মধ্যে 7 জোড়া Sternum-এর সঙ্গে প্রত্যক্ষভাবে যুক্ত। 8th, 9th ও 10th—Cartilage দিয়ে 7th এর সঙ্গে যুক্ত। একাদশ ও দ্বাদশ Rib পেছনে যুক্ত থাকে, একাদশ ও দ্বাদশ Throacic Vertebra-র সঙ্গে। সামনে তাদের যোগ থাকে না।

একটি রিব

Rib-গুলিতে সামনের দিকের অংশ আছে Cartilage. এর জন্যে নিঃশ্বাস-প্রশ্বাসের সময় এরা বাড়তে ও কমতে সক্ষম হয়।

প্রথম Rib সবচেয়ে ছোট—এটি কার্টিলেজ দ্বারা Manubrium-এর সঙ্গে থাকে। এই Rib-এর উপর দিয়ে যায় Subclavian Artery, Subclavian শিরা ও Brachial Plexus-এর স্নায়ুগুলির সঙ্গে যুক্ত। 10টি বুকের পাঁজরার হাড় বা Rib এইভাবে যুক্ত আছে তার মধ্যে 10টি Cartilage দ্বারা সামনে যুক্ত। এর পেছনে দুটি Rib থাকে। 11 ও 12 নম্বর Rib দুটি সামনে যুক্ত নয়। তাদের বলা হয় ভাসমান পঞ্জরাস্থি বা Floating Ribs.

এই হাড়গুলি বুকের যে খাঁচা তৈরি করেছে তারা হলো—

(1) পেছনের দিকে 12টি Thoracic Vertebrae—যারা মেরুদণ্ডের অংশ ও যাদের সঙ্গে 12টি Rib যুক্ত।

banglainternet.com

(2) প্রতি দিকে 12টি করে মোট 12 জোড়া পঞ্জরাস্থি বা Rib.

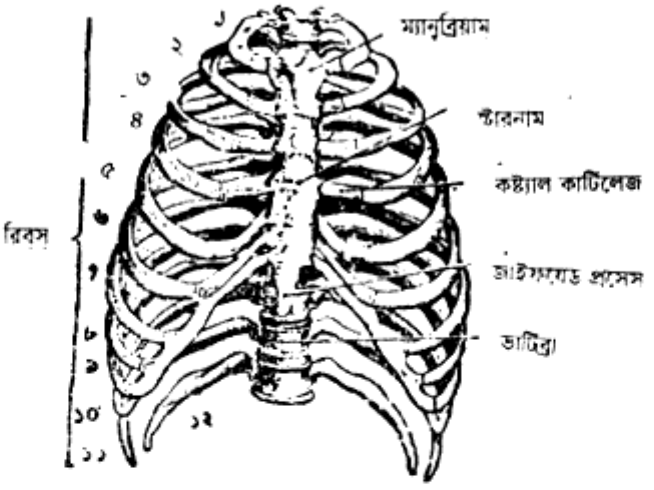

(3) সামনের বুকের হাড় বা Sternum—যার সঙ্গে 7টি Rib প্রত্যক্ষ ভাবে সংযুক্ত। বাকী 8, 9, 10 নম্বর Rib, Cartilage দ্বারা 7th Rib-এর সঙ্গে যুক্ত।

বুকের সামনের হাড়

(Sternum)

এটি বুকের সামনের দিকে হাত দিয়েই অনুভব করা যায়, অতি সহজে।

দশজোড়া Rib-এর সঙ্গে প্রত্যক্ষ বা পরোক্ষভাবে যুক্ত। তা ছাড়া এর উপরের Manubrium-এর সঙ্গে যুক্ত থাকে। এটি সন্ধির মাধ্যমে কলার বোন বা Clavicle-এর সঙ্গে যুক্ত।

একটি স্বাভাবিক Rib কেমন দেখায়, তা ছবি দ্বারা বোঝানো হলো।

পেছনে Vertebra-র সঙ্গে সন্ধির জায়গায় থাকে এর Tubercle. যেখানে এটি বেঁকে সামনের দিকে এগোয়, তাকে বলা হয় এর Angle. সামনে এটি Cartilage-এর সঙ্গে যেখানে যুক্ত থাকে, তাকে বলা হয় Costal Margin.

এর সামনের অংশকে বলা হয় Shaft. তাই একটি Rib-কে Long Bone বলা চলে।

Costal কার্টিলেজ হলো সেইগুলি, যা Rib ও Sternum-কে যুক্ত করে। এরা Elastic বলেই নিঃশ্বাস-প্রশ্বাসে ছোট-বড় হতে পারে।

Intercostal Muscle থাকে দুটি Rib-এর মধ্যে। এদের জন্যেই Rib-গুলির কাজ করা বা ছোট-বড় হওয়া সম্ভব হয়।

banglainternet.com

পঞ্চম পরিচ্ছেদ

মেরুদণ্ড ও Pelvis-এর হাড়গুলি

মেরুদণ্ড একটি হাড় নয়। অনেকগুলি ছোট ছোট হাড় বা Vertebra দ্বারা গঠিত হয়ে থাকে।

প্রতিটি কশেরুকা বা Vertebra-র সঙ্গে অন্যটির সংযোগ থাকে। এই সন্ধির মাঝে থাকে Fibro Cartilage দ্বারা তৈরি Disc. এই সন্ধি থাকে বলেই, নিঃশ্বাস-প্রশ্বাসের সময় মেরুদণ্ড ছোট-বড় হতে পারে।

মেরুদণ্ডের হাড়গুলিকে মোট পাঁচটি ভাগে ভাগ করা যায়। যথা—

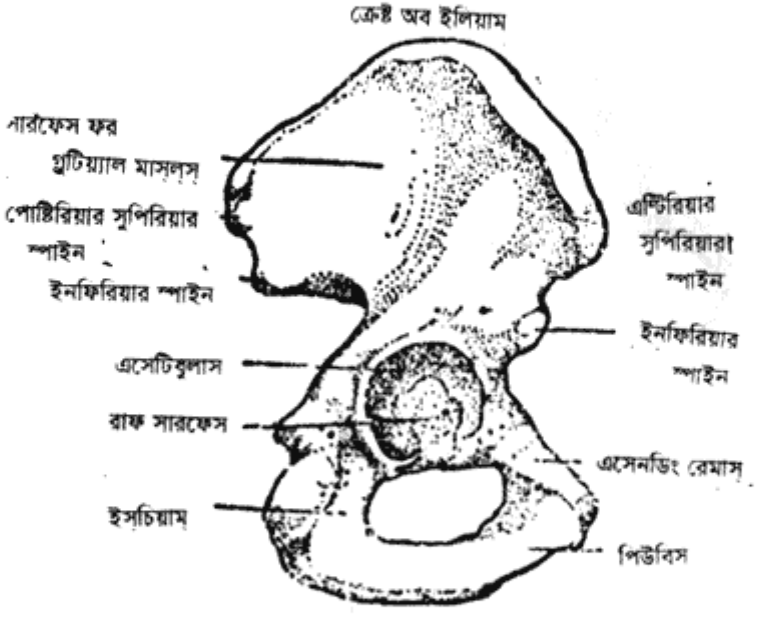

ইনমিনেট বোন

(1) প্রথম থেকে সপ্তম Cervical বা গলার Vertebra.

(2) প্রথম থেকে দ্বাদশ Thoracic Vertebra.

(3) প্রথম থেকে পঞ্চম Lumber Vertebra.

(4) Sacrum—যা পাঁচটি Vertebra মিলে একটি ত্রিকোণাকার অস্থি রূপে গঠিত।

(5) Coccyx বা আঙ্গুলাস্থি—যা চারটি ছোট ছোট অস্থি মিলে একত্রিত হয়ে গঠিত।

তা হলে মোট এতে 7+12+5= 24টি টুকরো টুকরো হাড় আছে। তারপর 15টি মিলে 1টি ও 4টি মিলে 1টি—মোট—20টি হাড় দ্বারা গঠিত।

banglainternet.com

মোট Vertebral Column-টি দেখতে কেমন ও তাতে কি কি আছে, তা পাশের ছবি দেখে স্পষ্ট বুঝতে পারা যাবে।

2টি Cerebral Vertebra প্রথম ও দ্বিতীয় ছাড়া, বাকিগুলির বৈশিষ্ট্য প্রায় এক প্রকার। তাদের দুটি প্রধান অংশ থাকে—

(1) দেহ বা Body, (2) Nural Canal—যার মধ্যে দিয়ে স্নায়ুকাণ্ড বা সুষুম্নাকাণ্ড বা Spinal Cord নেমে যায়।

প্রত্যেকটি Rib-এর উপরে এক জোড়া ও নিচে একজোড়া Facet থাকে—যার দ্বারা তার উপরে ও নিচে সন্ধির সৃষ্টি করে থাকে।

গলার কশেরুকা

(Cervical Vertebra)

গলাতে মোট 7টি Vertebra থাকে। তার মধ্যে প্রথম ও দ্বিতীয়টির আকার ভিন্ন। বাকি 5টি প্রায় একই প্রকার। দ্বিতীয় থেকে ষষ্ঠ Cervical Vertebra-র পেছনের Spine দু'ভাগে ভাগ হয়েছে। কেবল সপ্তমটি ও প্রথমটি তেমন নয়।

Thoracic ও Lumber Vertebra-গুলির Spine সব অবিভক্ত। প্রথম ও দ্বিতীয় Cervical Vertebra-কে ছবি এঁকে দেখানো হলো। Body ও Nural

থোর‍্যাসিকা

Canal ঠিক আছে। তবে প্রথমটির Body ছোট ও সরু এবং তা উপরে Occipital Bone-এর সঙ্গে সন্ধি তৈরি করে।

banglainternet.com

এর Body-সরু—এর মাঝ দিয়ে দ্বিতীয় Cervical-এর একটি উঁচু অংশ বা Odontoid

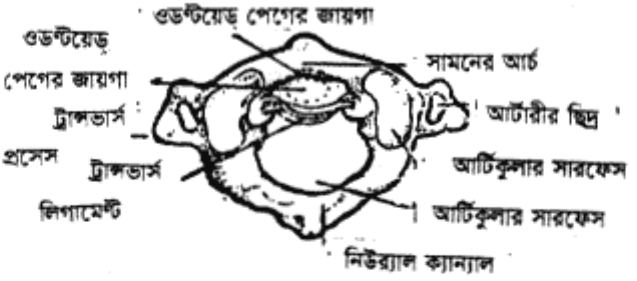

প্রথম সার্ভাইক্যাল ভার্টিব্রা

Process উপরে উঠে যায়। তার পেছনে থাকে একটি Ligament—তার ফলে যে সন্ধি সৃষ্টি হয়, তার জন্যে আমরা ঘাড় ওঠাতে ও ডাইনে-বাঁয়ে ঘোরাতে পারি।

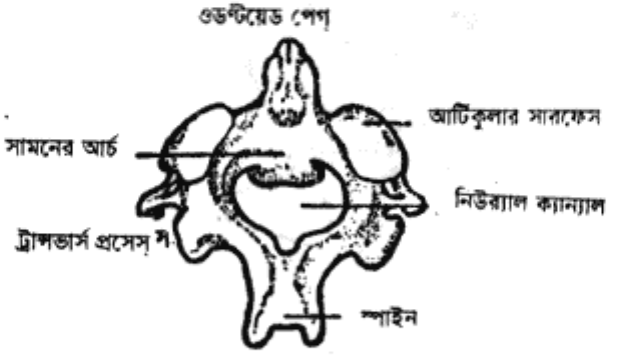

দ্বিতীয় সার্ভাইক্যাল ভার্টিব্রা

অবশ্য এই দুটিরও সন্ধির জন্যে এক জোড়া ও নিচে এক জোড়া Facet থাকে।

বুকের কশেরুকা

(Thoracic Vertebra)

Cervical সাতটি কশেরুকার পরে হলো বারোটি Thoracic Vertebra. এগুলির বৈশিষ্ট্য হলো, এদের পেছনের Spine ঠিক বন্দুকের বেয়নটের মত নিচে নেমে গেছে। এদের সঙ্গে বারোটি Rib যুক্ত থাকে—তাই সেই সন্ধির জন্যে পৃথক Facet আছে। এদের অন্য সব চরিত্র সাধারণ কশেরুকার মতোই।

banglainternet.com

পিঠের কশেরুকা

(Lumber Vertebra)

এরা সংখ্যায় মোট পাঁচটি। সব চেয়ে নিচেরটি নিচের দিকে ত্রিকোণাস্থি বা Sacrum-এর সঙ্গে যুক্ত থাকে।

এদের Body বা দেহ Thoracic-এর চেয়ে অনেক মোটা। এদের Spine-গুলি বেশ চওড়া, অনেকটা কুঠারের মত দেখতে। এ ছাড়া অন্য সব গঠন-প্রণালী একই ধরনের।

ত্রিকোণাস্থি

(Sacrum)

এটি একটি তিনকোণা অস্থি, যা Vertebral Column-এর 5th Lumber-এর সঙ্গে যুক্ত থাকে। এর উপরে একটি Articular Surface আছে, যার সঙ্গে 5th Lumber Vertebra সন্ধি তৈরি করে।

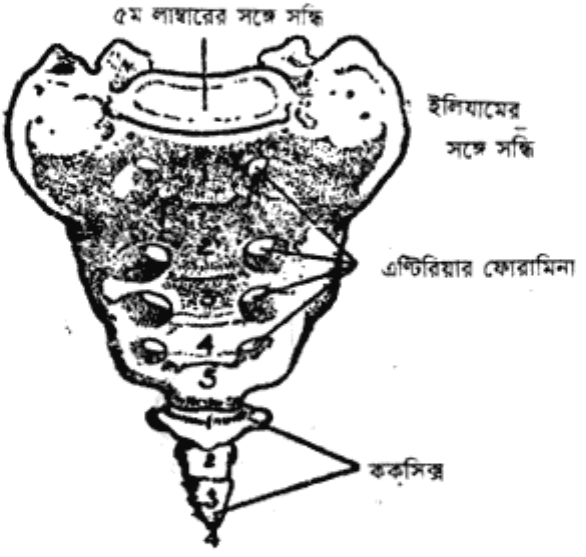

সেক্রাম

এর দেহে চার-জোড়া ছিদ্র আছে। যার মধ্যে দিয়ে ধমনী, শিরা, স্নায়ু প্রভৃতি Pelvis-এ প্রবেশ করে থাকে।

এটি পেছন দিক থেকে Pelvic যন্ত্রগুলিকে রক্ষা করে।

এর মধ্যে পেছন দিকে একটি Sacral Canal আছে, যার মধ্য দিয়ে Spinal Cord-টি চলে যায়। এর পেছন দিকে পাঁচটি মিলে একটি চেপ্টা Spine আছে। তার মধ্যে খাঁজ কাটা থাকে।

5টি হাড় মিলে যে এটি একটি হাস্কু গঠন করে, তা বোঝা যায় এর চেহারা দেখলে। শিশুর এগুলি পৃথক থাকে—মাঝে Cartilage থাকে। পরে সব মিলে একটি ত্রিকোণাস্থি তৈরি করে থাকে।

banglainternet.com

Sacrum-এর দু'পাশে Ileum, এর সঙ্গে সন্ধির জন্যে দুটি অংশ থাকে। তারা Sacro Iliac Joint গঠন করে থাকে।

এর নিচে Coccyx-এর সঙ্গে যুক্ত হবার অন্য একটি অংশ থাকে।

Coccyx বা লাঙ্গুলাস্থি—মানুষের লেজ নেই, কিন্তু অন্য পশুদের এই হাড়ের সঙ্গেই লেজ যুক্ত থাকে—তাই একে লাঙ্গুলাস্থি বলা হয়।

চারটি ছোট ছোট টুকরো নিচে একটি ছোট হাড় গঠন করে থাকে। এর উপরে এসে Spinal Cord শেষ হয় ও Filum Terminate যুক্ত হয়।

মেরুদণ্ডের Curve—মেরুদণ্ডের মোট চারটি বাঁক বা Curve আছে—

(1) Cervical ভার্টিব্রাগুলি সামনে বেঁকে থাকে।

(2) Thoracic ভার্টিব্রাগুলি পেছনে বেঁকে থাকে।

(3) Lumber ভার্টিব্রাগুলি সামনে বেঁকে থাকে।

(4) Sacrum ও Coccyx পেছনের দিকে বেঁকে অবস্থান করে থাকে।

মেরুদণ্ডের সন্ধিগুলি—মেরুদণ্ডের একটি ভার্টিব্রার সঙ্গে অন্যটির সন্ধি আছে।—একমাত্র Sacrum ও Coccyx একত্রে যুক্ত।

এগুলি সব Fibrous সন্ধি। এদের মাঝে একটি করে Intervertebral Disc থাকে। এই সব Disc তৈরি হয়েছে Fibrous ও Cartilagenous টিসু দ্বারা। কিন্তু কেন এভাবে এরা তৈরি?

এর কারণ হলো—এভাবে তৈরি বলেই আমরা সারা দেহকে সামনে ও পেছনে বাঁকাতে পারি। মোটা Column-এর একটি Flexion ও Extension-এর ক্ষমতা দেখা যায়।

তা ছাড়া আমরা দেহকে সামগ্রিকভাবে ডাইনে বা বাঁয়ে কিছুটা বাঁকাতে পারি।

মেরুদণ্ডের কাজ—(1) মেরুদণ্ড সারা দেহের একটি শক্ত কাঠামো।

(2) মেরুদণ্ডের মাঝ দিয়ে Spinal Cord নিচে নেমে যায়।

(3) এর মাঝ দিয়ে স্নায়ুমন্ডলী বেরিয়ে এসে সারা দেহে, হাতে-পায়ে ছড়িয়ে পড়ে।

(4) এটি দেহের ভারকে অনেক অংশে Support করতে সাহায্য করে।

সারা দেহকে সুষ্ঠু ভাবে পরিচালিত করার একটি প্রধান অংশ ও যন্ত্র হলো এই মেরুদণ্ড।

বস্তিদেশের হাড়

(Pelvic Girdle)

বস্তিদেশের হাড় বলতে পেছন দিকে থাকে মেরুদণ্ডের শেষের ত্রিকোণাস্থি বা Sacrum এবং তার সঙ্গে যুক্ত Coccyx.

এ ছাড়া বস্তিদেশের অন্যান্য হাড়গুলি হলো—

(1) ইলিয়াম (Ileum)

(2) ইস্‌চিয়াম (Ischium)

(3) পিউবিস (Pubis)

বস্তিদেশের হাড়ের দু'পাশে দুটি বড় বড় গর্ত আছে।—যাকে বলে এসেটাবুলাম (Acetabulum) । এর সঙ্গে পায়ের উপরের হাড় বা উরুর হাড় (Femur)-এর মাথা একটি সন্ধির সৃষ্টি করে।

banglainternet.com

দু'দিকের Pubis দুটি সামনে যেখানে এসে মিলেছে তাকে বলা হয় Pubic Symphysis. ওপরে Pubis-এর নিচে Ischium এর মধ্যে যে প্রায় গোল দু'পাশে দুটি ছিদ্র থাকে, তাকে বলা হয় Obturator Foramen.

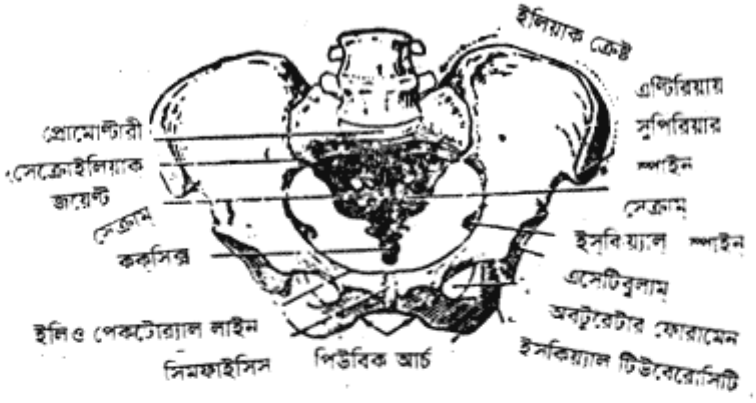

Pelvic Girdle-এর ওপরের Opening যে হাড় দিয়ে তৈরি, তা হলো—Sacrum-এর দুই পাশের দুটি Promontary, Ileum-এর Ileo Pectineal Line ও সামনে দুটি Pubic-এর উপরের লাইন বা Crest.

এর নিচের Outlet তৈরি হয়, Coccyx হাড় ও Ischium-এর নিচের Tuberosity দিয়ে।

Pelvis-**এর সন্ধিগুলি**—Pelvis-এর সঙ্গে যুক্ত অনেকগুলি সন্ধি বা Joint আছে। সেগুলি হলো—

(1) Sacrum এবং Ileum-এর সঙ্গে দু'দিকে দুটি Joint আছে। তাদের বলে Sacro Iliac Joint. এটি খুব সামান্য নড়াচড়া করতে পারে।

(2) Acetabulum-এর সঙ্গে Head of the Femur-এর যে জয়েন্ট, সেটি হলো Ball and Socket Joint. এটি অনেক ভাবে নড়াচড়া করতে পারে।

(3) দু'দিকের Pubis এসে Symphysis-এ যে Joint সৃষ্টি করে, সেটি হলো Cartilagenous Joint. বেশি বয়সে এটি অনেক সময় হাড়ে পরিণত হয়।

banglainternet.com

ষষ্ঠ পরিচ্ছেদ

হাতের বিভিন্ন হাড়

(Bones of the Upper Limb)

হাতের হাড়ের কথা বলতে গেলে, সবার আগে বলতে হবে সেই হাড়ের কথা যারা হাতকে শরীরের বা Body Trunk-এর সঙ্গে যুক্ত করে রেখেছে।

এই হাড় হলো দুটি—

(1) কণ্ঠাস্থি বা Collar Bone বা Clavicle.

(2) পেছনের স্ক্যাপুলা অস্থি (Scapula). একে পিঠের ত্রিকোণ সংযোগ অস্থিও বলা হয়।

এই দুটির পর আসছে হাতের প্রকৃত অস্থিগুলি। তারা সংখ্যায় মোট 30টি। এরা হলো—

(1) বাহুর প্রগণ্ড অস্থি বা Humerus.

(2) কনুইয়ের নিচের প্রকোষ্ঠ অস্থি দুটি—Radius and Ulna.

(3) করতলের আটটি ছোট অস্থি বা Carpal Bones.

(4) করতলের গঠনকারী 5-টি মেটাকার্পাল অস্থি (Metacarpal Bones).

(5) হাতের পাঁচটি আঙ্গুলের মোট 14-টি অস্থি বা Bones of Phalanges.

এবারে প্রতিটি অস্থির বিষয়ে মোটামুটি আলোচনা করা হচ্ছে—

কণ্ঠার অস্থি

(Clavicle)

কণ্ঠার অস্থি বা Clavicle আছে দুদিকের কণ্ঠাতে দুইটি। এটি একদিকে Sternum-এর সঙ্গে সন্ধি সৃষ্টি করে। অন্যদিকে এটি আবার Scapula-র সঙ্গে সৃষ্টি করে, কাঁধের Shoulder Joint-এর উপরিভাগে অবস্থান করে।

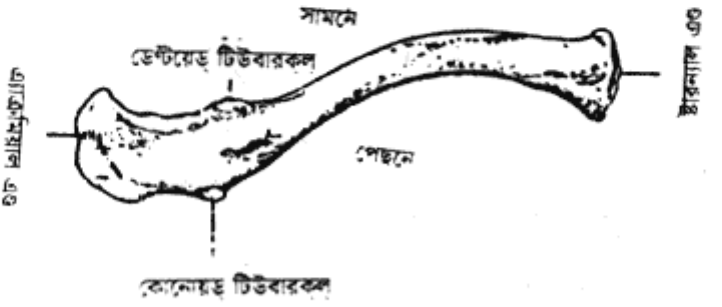

এর দুটি প্রান্ত আছে। এই দুটি প্রান্ত—দুটি সন্ধি বা Joint-এর সৃষ্টি করে থাকে।

(1) Sternal End—যা সামনে বুকের অস্থি বা Sternum-এর সঙ্গে সন্ধি তৈরি করে।

(2) Acromial End—যা Scapula-র Acromina Process-এর সঙ্গে সন্ধি তৈরি করে।

banglainternet.com

এর সঙ্গে অনেক প্রধান প্রধান পেশী যুক্ত হয়। তার ফলে হাতের কাজের অনেক সুবিধা হয়। তা ছাড়া এটি হাতের সঙ্গে দেহকে যুক্ত করায় এটি একটি প্রধান কাজ করে থাকে। এর দুটি প্রধান সন্ধি হলো—

(1) Sternoclavicular Joint, (2) Claviculo Acromial Joint.

এই দুই সন্ধির মাধ্যমে, এরা হাড়ের নড়াচড়া প্রভৃতি সব কাজকে নিয়ন্ত্রণ করে।

পিঠের ত্রিকোণ অস্থি

(Scapula)

এই হাড়টি পিঠের দিক থেকে হাতকে দেহকাণ্ডের সঙ্গে যুক্ত রাখে। এর সঙ্গে পেশী যুক্ত থাকায়, এর কাজকে বহুলাংশে সাহায্য করে থাকে।

আসলে একে বুকের হাড়ও বলা হয়। কিন্তু এর সঙ্গে যে Glenoid Cavity থাকে, তা কাঁধের Joint তৈরি করে। তাই তাকে হাতের অস্থির পর্যায়ে বর্ণনা করা হয়।

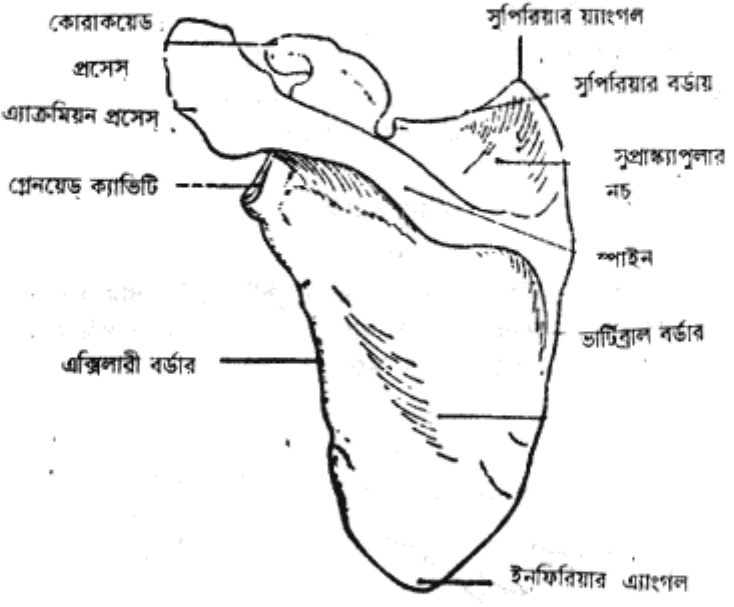

এটি একটি ত্রিকোণাকার Flat Bone. এর দুটি Surface বা তল আছে, আর আছে তিনটি বর্ডার ও তিনটি কোণ।

Scapula-র সামনের দৃশ্য দেখলে দেখা যাবে, একটি Subscapular Fossa—যাতে থাকে Subscapular পেশী।

এর উপরের বর্ডারে থাকে একটি খাঁজ বা Notch—যার মধ্য দিয়ে শিরা, ধমনী, প্রভৃতি চলে যায়। এর দুটি প্রক্রিয়া বা Process আছে তা হলো—

(2) Acromian Process—যার প্রান্ত Clavicle-এর সঙ্গে সন্ধি তৈরি করে। তা ছাড়া এতেও অনেক পেশী আটকে থাকে। পেছনের দিকে Scapula-র সঙ্গে যুক্ত থাকে একটি উঁচু হাড়—তাকে বলে Spine of Scapula. এর উপরে Supra-spinous

banglainternet.com

Fossa—যাতে Supraspinous পেশী থাকে। নিচে হলো Infras-pinous Fossa; যাতে Intraspinous পেশী আটকে থাকে। এদের কাজ হলো Scalpula-র নড়াচড়াতে সাহায্য করা। এর তিনটি কোণ। একটি কোণে থাকে কাঁধে সন্ধির জন্য Glenoid Cavity. অন্য দুটি কোণ হলো—Superior Angle বা উপরের কোণ ও Inferior Angle বা নিচের কোণ।

প্রগণ্ড অস্থি

(Humerus)

এই হাড় বা Humerus বাহুকে তৈরি করে। এটি হাতের সবচেয়ে লম্বা হাড়। এটি উপরে Scapula-র সঙ্গে সন্ধি সৃষ্টি করে (Shoulder Joint).

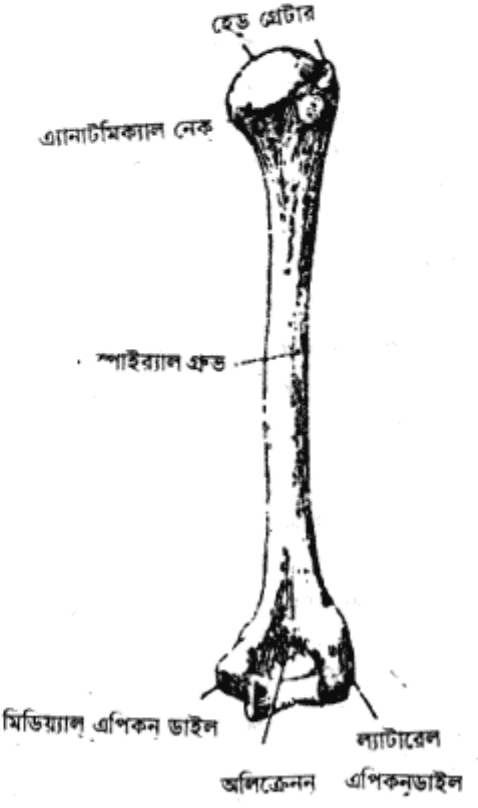

উপরে থাকে এর মাথা বা Head, যা Glenoid Cavity of the Scapula-র সঙ্গে সন্ধি দ্বারা সৃষ্টি করে Shoulder Joint. এর পরে এটি সরু হয়ে যায় যেখানে সেটা হলো Surgical Neck—কারণ এখানে দুর্ঘটনাতে আঘাত লাগে।

banglainternet.com

উপরের Head-এর Line-এর নিচে হলো Anatomical Neck. তার পাশেই একটি উঁচু অংশ থাকে—যাকে বলে Greater Tuberosity. তার পাশেই থাকে একটি ছোট উঁচু অংশ যাকে বলে Lesser Tuberosity. এই দুটি উঁচু অংশের মাঝে একটি খাঁজ বা Groove থাকে। তার নাম হলো Bicipital Groove—যার মাঝ দিয়ে Biceps পেশীর টেণ্ডন চলে যায়।

Surgical Neck-এর নিচে একটি খাঁজ বা Groove থাকে। সেখানে Biceps পেশীর টেণ্ডন আটকে থাকে।

এর নিচে হলো Body বা Shaft. এখানে একটি খাঁজ থাকে, যে খাঁজে Deltoid পেশী আটকে থাকে।

তার নাম হলো Deltoid Tuberosity. এর পেছন দিকে একটি খাঁজ থাকে যেখানে দিয়ে Radial Nerve যায়। Radial Nerve পেছনের দিকে, Biceps পেশীর ভেতর দিয়ে পাক খেয়ে যায়। তাই এই খাঁজের নাম হলো Radial Groove বা Spiral Groove.

এই হাড়ের Body বা Shaft নিচের দিকে এসে চেপ্টা হয়ে যায়। তারপর সেখানে থাকে অনেকগুলি অংশ, যাকে বলা হয় Lower Extremity.

নিচের অংশের পিছনের দিকে থাকে একটি গর্ত। তাকে বলা হয় Olecranon Fossa. আর সামনে আছে, একটি গর্ত Coronoid Fossa. এই গর্তগুলি আছে বলেই কনুই-এর Joint সম্ভব হয়ে থাকে।

নিচের প্রান্তে আছে একটি অংশ—যার দু'দিকে উঁচু, মাঝে খাঁজ—তাকে বলে Trochlea—আর আছে একটি উঁচু অংশ—যাকে বলে Capitulum.

কনুইয়ে Joint তৈরি হয় Trochlea ও Ulna-র সঙ্গে সন্ধি সৃষ্টি করে, আর Capitulum-টি Radius-এর সঙ্গে সন্ধি সৃষ্টি করে থাকে।

ভেতরের দিকে বা Medial দিকে, এর যে উঁচু অংশ তার নাম হলো Medial Epicondyle, আর বাইরের দিকে বা Lateral দিকে যে উঁচু অংশ, তার নাম হলো Lateral Epicondyle.

প্রকোষ্ঠ অস্থি

(Radius and Ulna)

কনুইয়ের নিচে হাতে আছে প্রকোষ্ঠের দুটি হাড়—তা হলো Radius and Ulna. এর মধ্যে ভেতরে দিকে বা Medial দিকে যে অস্থি তার নাম হলো Ulna আর বাইরের Lateral দিকে যে অস্থি আছে, তার নাম হলো Radius. এই দুইটি Long Bone.

Ulna হাড়টির উপরের দিকে একটি খাঁজ আছে—যার ফলে সেটি Humerus-এর Trochlea-র সঙ্গে Joint তৈরি করতে পারে। এর নাম হলো Trochlear Notch. এর নিচের যে ঠোঁট, তার নাম হলো Coronoid. এর বাইরের দিকে একটি খাঁজ আছে—তার নাম Radial Notch—এটি Radius-এর সঙ্গে সন্ধি করে থাকে।

এর পরে হলো লম্বাভাবে Ulna-র দেহকাণ্ড বা বডি। এর নিচের দিকে একটি উঁচু অংশ আছে—যাকে বলে Styloid Process. নিচে এটি Carpal হাড়ের সঙ্গে সন্ধি তৈরি করে।

তাই Ulna-কে তিনভাগে ভাগ করা যায়—

banglainternet.com

(1) উপরের অংশাদি বা Upper Extremity.
(2) দেহ বা Shaft.
(3) নিচের অংশ বা Lower Extremity.

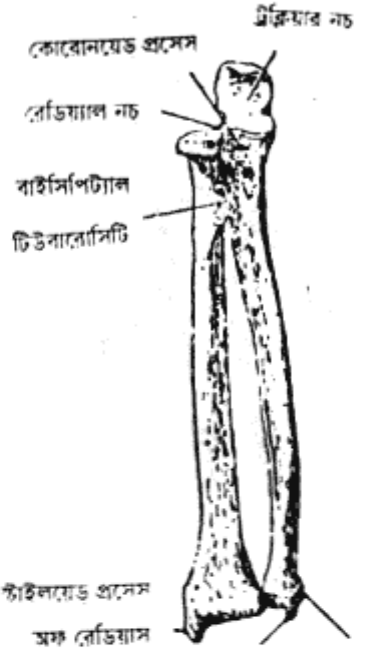

স্টাইফয়েড প্রসেস্ অফ আলনা

রেডিয়াস (Radius) Ulna হাড়টির মতো Radius হাড়টিও তিন ভাগে বিভক্ত—

(1) Head বা Upper Extremity—এটি Humerus হাড়ের Capitulum-এর সঙ্গে সন্ধি সৃষ্টি করে। তার নিচে এর গলা বা Neck. এর পরেই এর একটি উঁচু অংশ বা Tuberosity আছে। এখানে Biceps-এর নিচের টেণ্ডন আটকে থাকে। এর নাম হলো Radial Tuberosity.

(2) দেহ বা Body বা Shaft—এটি গোলাকার ভাবে নেমে গেছে—নিচের দিকে এটি চেপ্টা হয়ে যায়। ওর উপর দিয়ে সব পেশীগুলি চলে যায়, যা হাতের কাজে সাহায্য করে থাকে।

(3) নিচের চেপ্টা অংশ বা Interior Extremity—এর এক দিকে বা বাইরের দিকে (Laterally) থাকে একটি উঁচু অংশ—তার নাম হলো Styloid Process. অন্য দিকে এটি Ulna-র সঙ্গে সন্ধি তৈরি করে। Radius-এর দিকে থাকে অনেক Carpal হাড়ের সঙ্গে সন্ধি—(Wrist Joint-এ)।

কব্জি ও হাতের হাড়

(Bones of Wrist and Hand)

কব্জি বা হাতের হাড়ের উপরে থাকে Inferior Radio Ulnar সন্ধি বা Joints.

তার নিচে থাকে Carpal Bones—এগুলি সংখ্যায় মোট 8টি। এরা Short Bones-এর অন্তর্গত। তার পরে থাকে মেটাকার্পাল অস্থি (Metacarpal Bones). এই

banglainternet.com

সব ছোট ছোট অস্থি সন্ধি প্রভৃতি থাকে বলে আমরা হাত ঠিক ভাবে নাড়তে- চাড়তে পারি— সুক্ষ্ম কাজও করতে পারি। Metacarpal হাড়গুলি সংখ্যায় পাঁচটি। এরা উপরে Carpal হাড়ের সঙ্গে সন্ধি তৈরি করে। নিচে এরা আঙ্গুলের গোড়ায় 5টি হাড়ের সঙ্গে সন্ধি তৈরি করে। কার্পাল হাড়ের উপরের হাড়গুলি হলো বাইরে থেকে ভেতরের দিকে—

(1) Navicular (2) Lunate (3) Triquetral (4) Pisiform নিচের হাড়গুলি হলো—

(1) Trapezium (2) Trapezoid. (2) Capitate (4) Hamate.

সবগুলি মিলিয়ে সন্ধি করে সুন্দরভাবে এরা পরস্পর সংবদ্ধ থাকে।

কার্পো মেটাকারপ্যাল জয়েন্ট

নিচের হাড়গুলির সঙ্গে 4টি Metacar-pal হাড় যুক্ত থাকে। এর নাম হলো Carpo-Matacarpal Joint.

আঙ্গুলের হাড়গুলি Long Bone পর্যায়ে পড়ে। এদের দুই প্রান্ত চেপ্টা, মাঝে সরু Body বা Shaft.

বৃদ্ধাঙ্গুলির হাড় 2টি—অন্য সব আঙ্গু- লের তিনটি—মোট থাকে 14টি হাড়। তার পর্বে একটি করে সন্ধি বা Joint থাকে।

কব্জির হাড়গুলি এবং আঙ্গুলের হাড়গুলি কেবল সামনে-পেছনে নড়াচড়া করতে পারে। তবে কব্জির Joint কিছুটা ডাইনে-বাঁয়েও নড়াচড়া করতে পারে।

banglainternet.com

সপ্তম পরিচ্ছেদ

পায়ের হাড়গুলি

(Bones of Lower Limb)

পায়ের হাড়গুলি দেহের সঙ্গে বস্তিকোটরের হাড় বা Pelvic Joint দ্বারা আটকে থাকে। এর মধ্যে পড়ে বস্তিকোটরের তিনটি হাড় মিলিয়ে একটি হাড় বা Pelvic Innominate Bone ও তার সঙ্গে যুক্ত হাড়গুলি। মোট তাদের সংখ্যা হলো 31টি।

1টি Innominate Bone.

1টি উরুর হাড় বা Femur.

2টি হাঁটুর নিচের হাড় Tibia এবং Fibula.

1টি হাঁটুর সন্ধির হাড় বা মালাইচাকি (Patella).

7টি টার্সাল হাড় বা Tarsal Bones.

5টি মেটাটার্সাল হাড় বা Metatarsal Bones.

18টি আঙ্গুলের হাড় বা Phalanges.

আগেই বস্তিদেশের অস্থি পর্যায়ে Innominate Bone সম্পর্কে আলোচনা করা হয়েছে।

বস্তিদেশের হাড়

(Innominate Bone)

এই হাড়টিকে তিনটি ভাগে ভাগ করা হয়ে থাকে। একটা চেপ্টা বড় হাড় বা Ileum. এটি পেছনে Sacrum-এর সঙ্গে যুক্ত। এর ছবি আগেই দেওয়া হয়েছে।

বস্তিদেশের ডানদিকের ও বাঁদিকের প্রকাণ্ড যে দুটি উঁচু অংশ বা Tubercle থাকে, তাকে বলে Anterior Superior Iliac Spine. পেছনে কোমরের নিচে যে দুটি উঁচু অংশ অনুভব করা যায়, তা হলো Posterior Superior Iliac Spine. এর উপরের অংশ হলো Crest of the Ileum. এর বাইরের দিকে দু'দিকে দুটি Gluteal Muscle থাকে।

সামনে Anterior Superior-এর নিচে দু'দিকে দুটি Ant. Inferior Iliac Spine থাকে। এর নিচে থাকে উপরের দিকে Pubis ও নিচের দিকে Ischium. এই দুটির মাঝে থাকে একটি প্রায় গোল আকৃতির ফাঁক বা Obturator Foramen.

এই ফাঁকের উপরে দু'দিকে থাকে দুটি হাড় বা গর্ত বা Acetabulum, যেখানে দু'দিকে দুটি Femur-এর Head এসে একটি সন্ধি বা Hip Joint সৃষ্টি করে।

দু'দিকে দুটি Pubis এসে সামনে মিলিত হয়—যাকে বলে Symphysis. নিচে Ischium-এর দুটি উঁচু অংশ বা Tuberosity থাকে—যার সাহায্যে আমরা বসতে পারি।

Obturator Foramen-এর উপরে থাকে Hip Joint বা Aceta-bulum. অন্যদিকে থাকে ওপরে Pubis, নিচে Ischium. এটি একটি পাতলা Membrane দিয়ে আটকে থাকে, যার মাঝ দিয়ে অনেক প্রয়োজনীয় শিরা, ধমনী, স্নায়ু বেরিয়ে আসে ভেতরের দিক থেকে বাইরের উরুতে।

তাই এটি একটি বিশেষ প্রয়োজনীয় Foramen.

banglainternet.com

উরুর হাড়
(Femur)

এটি হলো দেহের সবচেয়ে লম্বা ও সবচেয়ে শক্ত হাড়। এটি উপরে Acetabulum-এর সঙ্গে Joint সৃষ্টি করে। আবার নিচে হাঁটুতে এটি Tibia নামক হাড়ের সঙ্গে সন্ধি সৃষ্টি করে (Knee Joint).

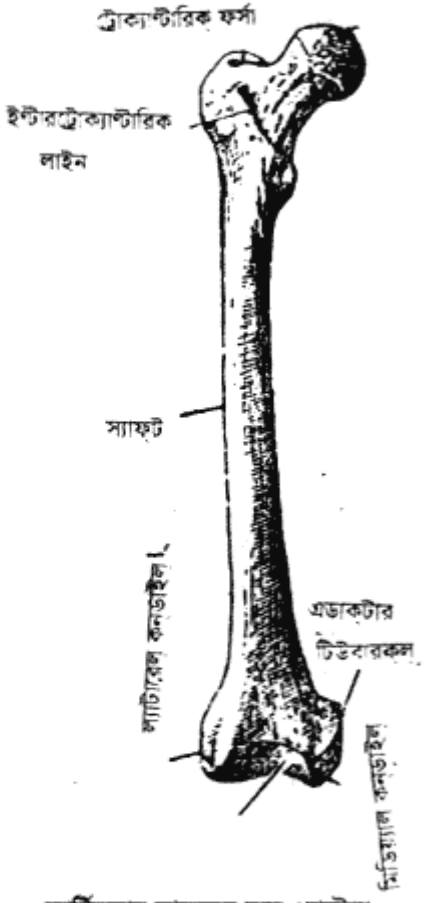

আর্টিকুলার সারফেস অফ প্যাটেলা

এটি একটি Long Bone—যার আছে বিরাট লম্বা ও শক্ত Shaft এবং দুটি প্রান্ত বা Extremities.

উপরের প্রান্তে বা Upper Extremity-তে থাকে একটি মাথা বা Head— যা একটি বৃত্তের প্রায় দুই-তৃতীয়াংশ। এটি বেশ পরিষ্কার থাকে ও Hip Joint সৃষ্টি করে।

তারপর এতে থাকে Neck বা গলা। তারপর বাইরে দিকে Greater Trochanter যেখানে Gluteal পেশী আটকে থাকে। ভেতরের দিকে থাকে Lesser Trochanter. Greater Trochanter-এর নিচের দিকে থাকে Gluteal Tuberosity—এটির কাজ পেশীকে আটকে রাখা।

Femur-এর পেছন দিকে থাকে একটি রেখা বা Linea Aspera. তার নিচে থাকে দুটি Condyle-এর উপরে Popliteal Notch. এটি হাঁটুর সন্ধির জন্য প্রয়োজন হয়।

নিচের দিকে—এটি Flat হয়ে যায়। ভেতরের দিকে থাকে Medial Condyle ও বাইরের দিকে থাকে Lateral Condyle.

এর নিচের প্রান্তে থাকে একটি পরিষ্কার জায়গা ও খাঁজ। এখানে Tibia-র সঙ্গে সঙ্গে সন্ধি তৈরি করে।

Femur মোট তিনটি সন্ধি তৈরি করে—

(1) উপরের দিকে Hip Joint—Acetabulum-এর সঙ্গে।

(2) নিচে Tibia-র সঙ্গে (Knee Joint).

(3) আবার মালাইচাকির সঙ্গে (With Patella).

কিন্তু Fibula-র সঙ্গে এর কোন সন্ধি হয় না। Fibula Tibia-র সঙ্গে যুক্ত থাকে মাত্র।

banglainternet.com

মালাইচাকি (Patella)

মালাইচাকির হাড় বা Patella হলো একটি অতিরিক্ত হাড়, যা থাকে হাঁটুর সন্ধিতে বা Knee Joint-এ।

এটি থাকে বলে হাঁটুটি সামনের দিকে বাঁকতে পারে না—কিন্তু পেছনে বাঁকতে পারে।

Patella দুটি পায়ে দুটি থাকে। এর সামনের দিকটিতে কোন সন্ধি নেই। তবে Muscle, Fascia, Tendon প্রভৃতি এতে থাকে।

এর ভেতরের দিকে থাকে Articular Surface বা সন্ধির ব্যবস্থা। তা দুটি ভাগে বিভক্ত থাকে—

(1) Medial বা ভেতরের অংশ। (2) Lateral বা বাইরের অংশ।

Patella হাড়টির বাইরের দিকে খসখসে থাকে—ভেতরের দিকটি Plain. এটির ভেতরের দিকটি Femur-এর সঙ্গে সন্ধি করে থাকে। এটি Knee Joint-এর সামনে থাকে—তবে তাতে অংশ গ্রহণ করে না। Knee Joint তৈরি হয়, Femur এবং Tibia হাড়ের দ্বারা। এটি থাকার জন্যই হাঁটু বাঁকতে পারে না—এটি হলো এর একটি বিশেষ কাজ।

হাঁটুর প্রধান হাড় (Tibia)

হাঁটুর নিচের প্রধান হাড়টি হল Tibia. এর সঙ্গে যুক্ত থাকে Fibula—তবে এটি অপ্রধান হাড়। এটি একটি Long Bone. এর আছে দুটি দেহ বা Body বা Shaft.

Tibia থাকে ভেতরের দিকে—Fibula থাকে বাইরের দিকে।

উপরের অংশ (Upper Extremity)—এই অংশ চওড়া এবং এটিই Femur-এর নিচের প্রান্তের সঙ্গে Knee Joint তৈরি করে।

এই উপরের চওড়া অংশের নাম হলো Condyle. এতে দুটি গর্ত বা চৌকা মত Surface আছে—যা Femur-এর সঙ্গে ঠিকমত সন্ধি সৃষ্টি করে থাকে।

এদের উপরের দিকে অর্ধচন্দ্রাকার আকৃতি যুক্ত Semilunar কার্টিলেজ থাকে এবং এর জন্যই এরা সুন্দর সন্ধি সৃষ্টি করতে পারে।

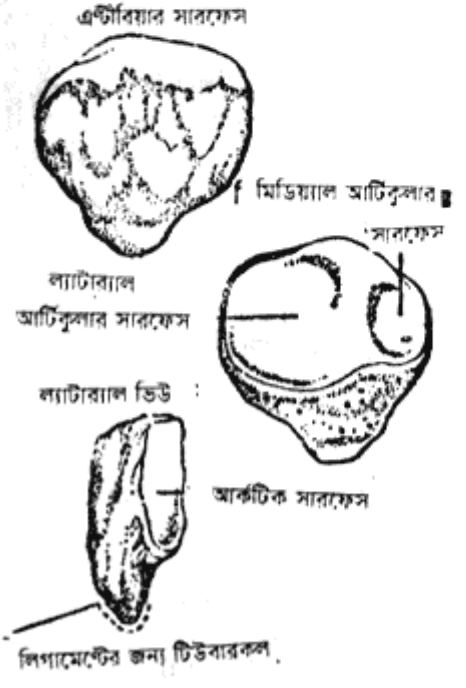

প্যাটেলা

banglainternet.com

Tibia হাড়টির ভেতরের দিকে থাকে Medial Condyle বা উঁচু অংশ। সামনে থাকে Tubercle—যা হাত দিয়ে অনুভব করা যায়। এখানে Patella হাড়ের Tendon আটকে থাকে। তা ছাড়া এখানে পেশীও অধিক থাকে।

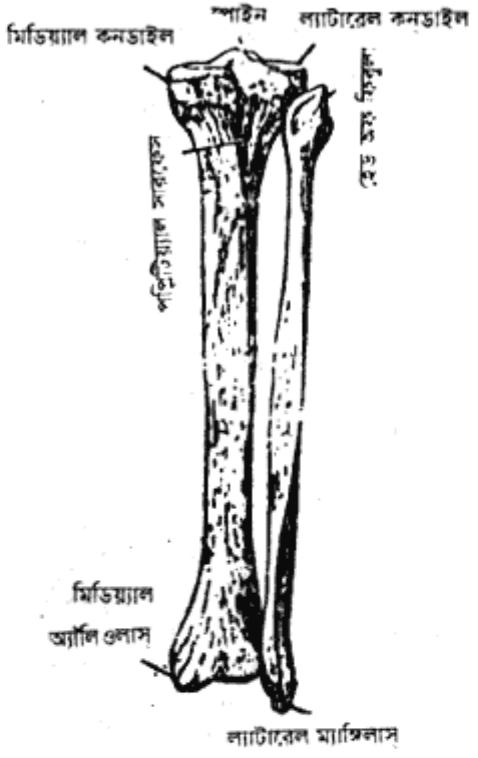

Tibia-র দেহ বা Body অনেকটা ত্রিকোণ আকৃতির হয়। এটি চামড়ার নিচে থাকলেও হাত দিয়ে তা অনুভব করা যায়।

বাইরের Condyle বা Lateral Condyle-এ একটি Facet আছে—যার সঙ্গে Fibula-র একটি সন্ধি সৃষ্টি হয়।

গোড়ালির দিকে দুটি Condyle-এর মধ্যে একটি খাঁজ—Popliteal Notch.

শেষের অংশ বা Lower Extremity পায়ের Ankle Joint তৈয়ারীতে অংশ নেয়। তা ছাড়া বাইরের দিকে থাকে একটি Facet—সেটি Fibula হাড়ের সঙ্গে যুক্ত হয়। এটি Inferior Tibio Fibular Joint তৈরি করে।

নিচের দিকে এটি Tarsal হাড় Talus এর সঙ্গে সন্ধি তৈরি করে—

Tibia চারটি সন্ধিতে অংশ গ্রহণ করে—

(1) Knee Joint—Femur-এর সঙ্গে।

(2) Superior Tibio Fibular Joint—Fibula-র সঙ্গে।

(3) Inferior Tibio Fibular Joint—Fibula-র সঙ্গে।

(4) Ankle Joint-এ Talus হাড়ের সঙ্গে।

banglainternet.com

Tibia-র ভেতরের দিকে, নিম্ন প্রান্তে একটি উঁচু অংশ আছে। তার নাম হলো Medial Malleolus.

Fibula হলো পায়ের পাশের বা বাইরের দিকের সরু হাড়। এটি উপরে ও নিচে Tibia নামক হাড়ের সঙ্গে বিশেষভাবে যুক্ত থাকে।

এর উপরেও মাথা বা Head থাকে। তার পর হ'লো লম্বা Body, নিচে এটি একদিকে Tibia-র সঙ্গে যুক্ত। অন্যদিকে এটি চেপ্টা হয়ে একটি উঁচু অংশ সৃষ্টি করে। তার নাম Lateral Malleolus.

এরা Shaft-এ পেশী দ্বারা আবৃত। তাই বাইরে থেকে বোঝা যায় না।

Fibula নিচের দিকে Ankle Joint ও একটি বৃহৎ Tarsal হাড় Calcaneum-এর সঙ্গে সন্ধি তৈরি করে। এটিই হলো গোড়ালির হাড়।

পদতলের হাড়

(Bones of the Foot)

পদতলের হাড়গুলি মোট তিনটি ভাগে বিভক্ত; তা হলো—

(1) Ankle Joint-এর হাড়—Tarsal Bones,

(2) মেটাটার্সাল হাড়—Metatarsal Bones.

(3) আঙ্গুলের হাড়—Phalanges.

Ankle Joint-এর উপরে থাকে Tibia ও Fibula. নিচে থাকে মোট 5টি হাড় —তাদের নাম হলো Tarsal Bones.

Tarsal হাড় সবগুলি হলো Short Bones. এরা সব শক্ত টিসু দিয়ে একটি অন্যটির সঙ্গে আটকে থাকে।

(1) **Calcaneum** বা গোড়ালির হাড়—এটি সব চেয়ে বড় Tarsal হাড়। এটি পায়ের গোড়ালি গঠন করে। এতে অনেক বড় বড় পেশী মিশে Tendo Achilis নামে পেছনে আটকে থাকে। এটি Talus ও Cuboid হাড়ের সঙ্গে সন্ধি তৈরি করে। এর উপরে থাকে Fibula.

(2) **Talus**—এই হাড় হলো সবচেয়ে উঁচু Tarsal হাড়। এটি উপরের দিকে Tibia-এর সঙ্গে সন্ধি তৈরি করে। নিচে Calcaneum-এর সঙ্গে আটকে থাকে।

(3) **Navicular**—এটি থাকে ভেতরের দিকে। এটি পেছনে Talus ও সামনে তিনটি Cuniform হাড়ের সঙ্গে যুক্ত থাকে।

banglainternet.com

(4) **Cuboid**—এটি বাইরের দিকের হাড়। এটি পেছনে Calcaneum ও সামনে এবং পাশে Metatarsal হাড়ের সঙ্গে যুক্ত থাকে।

(5-7) তিনটি হাড় Cuniform—এরা পেছনে Navicular ও সামনে তিনটি Metatarsal হাড়ের সঙ্গে যুক্ত থাকে।

পাঁচটি Metatarasal হাড়। এরা পেছনের দিকে Tarsal হাড় ও সামনে আঙ্গুলের হাড়ের সঙ্গে সন্ধি তৈরি করে। এরা Long Bone. এদের আছে Upper Extremity, Body ও অন্য প্রান্তে এরা Phalanges-গুলির সঙ্গে সন্ধি তৈরি করে। এরা যে সন্ধি তৈরি করে, তা অনেকটা নড়াচড়া করতে পারে।

পায়ের আঙ্গুলের হাড় বা Phalanges—এরা ছোট হলেও Long Bone-এর মত। এদের প্রথম হাড় পাঁচটি Metatarsal হাড়ের সঙ্গে যুক্ত থাকে। বাকিগুলি একটি অন্যটির সঙ্গে যুক্ত।

এদের সংখ্যা মোট 14টি। বৃদ্ধাঙ্গুলির দুটি ও অন্য আঙ্গুলগুলির তিনটি করে। পেশী ও Ligament প্রভৃতি এদের সঙ্গে যুক্ত থাকে—তাই এরা নড়াচড়া করতে পারে।

পায়ের Arch বা খিলানসমূহ—পায়ে মোট তিনটি Arch বা খিলান আছে—

(1) Medial Arch—ভেতরের দিকের পদতলে।

(2) Lateral Arch—বাইরের দিকের পদতলে।

(3) Transverse Arch—এপাশ থেকে অন্য পাশে যা Tarsal হাড় দিয়ে তৈরি।

এগুলি আছে বলে পা ও পদতল নানাভাবে নড়াচড়া করা সম্ভব হয়।

পায়ে ও পদতলে আছে অনেক পেশী, শিরা, স্নায়ু ও Ligament. তার ফলে, পদতল খুব অনুভূতিপ্রবণ হয়।

banglainternet.com

অষ্টম পরিচ্ছেদ

দেহের সন্ধিগুলি (Joints)

একটি বা একাধিক বোনের (হাড়ের) সন্ধিকে বলা হয় Joint. এদের কাজ কি তা এখন বলা হচ্ছে—

(1) নড়াচড়াতে সাহায্য।

(2) লাফ, ঝাঁপ, কাজকর্ম করতে সুবিধা।

(3) ছোট বা বড় হয়ে দেহের ভেতরের বস্তুকে রক্ষা করা।

(4) দেহের স্থিতিস্থাপকতা বা Elasticity রক্ষা করা।

(5) শরীরের ওজন বহনে সাহায্য করা।

এই সব সন্ধি এক ধরনের নয়। দেহে নানা ধরনের সন্ধি আছে। তাদের মোট তিনটি প্রধান ভাগে ভাগ করা যায়—

কার্টিলেজিনস জয়েন্ট

সাইনোভিয়াল জয়েন্ট

(1) Fibrous Joint (ফাইব্রাস জয়েন্ট)—যারা শক্তভাবে গঠিত ও তাতে ফাইব্রাস টিসু বেশি থাকে। এরা বিশেষ নড়াচড়া করতে পারে না।

(2) Cartilagenous Joint—এদের মধ্যে একটি Synovial Cavity থাকে তা Membrane দ্বারা ঘেরা থাকে। এরা অনেক বেশি নড়াচড়া করতে সক্ষম।

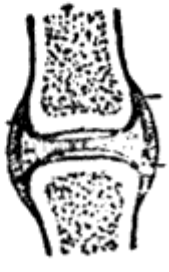

(3) Synovial Joint—এদের মধ্যে একটি Synovial Cavity থাকে। তা Membrane দ্বারা ঘেরা থাকে। এরা অনেক বেশি নড়াচড়া করতে সক্ষম।

এই তিনটি প্রধান ভাগ ছাড়াও Joint-গুলিকে অন্য তিন ভাগে ভাগ করা যায়। তা হলো—

(1) Movable Joint—যারা নড়াচড়া করতে পারে।

(2) Partly Movable Joint—যারা মাত্র আংশিকভাবে নড়াচড়া করতে পারে।

(3) Immovable Joint—যারা বিশেষ নড়াচড়া করতে পারে না।

banglainternet.com

আসলে Movable হলো Synovial, Partly Movable হলো Cartilagenous ও Immovable হলো Fibrous Joint.

Fibrous Joint—এরা আবার নানা ভাগে বিভক্ত। তা হলো—

(1) মাথার খুলির Suture বা হাড়ের খাঁজে সন্ধি। যেমন Sagittal-এর Famboid Suture.

(2) Socket—যেমন দাঁত ও তার Socket.

(3) Syndesmosis—যে সন্ধি Membrane দ্বারা দৃঢ়ভাবে বদ্ধ—যেমন Inferior Tibio Fibular Joint প্রভৃতি।

Cartilagenous Joint—এরা অতি সামান্য নড়াচড়া করতে পারে। যেমন—Symphysis Pubis-এর সন্ধি—এরা নারীদেহের সন্তানবৃদ্ধির সময় সামান্য লম্বা বা ছোট হতে পারে। মেরুদণ্ডের একটা Vertebra-র সঙ্গে অন্যটির Jointও এমনি হয়ে থাকে।

আবার অনেক সময় এটি শিশুকালে Cartilage থেকে বয়স বৃদ্ধি হলে উপরে তা Bone বা হাড় হয়ে যায়। তখন তা আর ছোট বড় হতে পারে না।

Synovial Joint—যারা নড়াচড়া করতে পারে, তারাও নানা ধরনের হয়। যেমন—

(a) Ball and Socket Joint—একটি গর্ত ও অন্যটি বলের মত হাড় দিয়ে তৈরি ও নানা দিকে নড়াচড়া করতে পারে। যেমন—Hip Joint, Shoulder Joint প্রভৃতি।

(b) Hinge Joint—যা একদিকে অর্থাৎ সামনে ও পেছনে নড়াচড়া করতে পারে। যেমন—কনুই, হাঁটু প্রভৃতি।

(c) Pivot Joint—একটি খুঁটির উপরে থাকে। যেমন—Atlas ও Axis দুটি Cervical Vertebra-র সন্ধি।

(d) Saddle Joint—এখানে দুটি হাড়ই নড়তে পারে। যেমন—বৃদ্ধাঙ্গুলির Trapezium নামক Carpal হাড় ও প্রথম Metacarpal হাড়ের Joint.

নড়াচড়া—সন্ধির নড়াচড়া নানা কারণে হয়। যেমন—

1. Gliding—দুটিই নড়তে পারে।
2. Flexion বা সামনে নড়া।
3. Extension বা পেছনে নড়া।
4. Abduction বা বাইরের দিকে নড়া।
5. Adduction বা ভেতরের দিকে নড়া।
6. Rotation বা ঘোরানো নড়াচড়া।

Joint-এর গঠন অনুযায়ী তার নড়াচড়া নির্দিষ্টভাবে হয়। সব রকম নড়াচড়া সব সন্ধি করতে পারে না।

এবারে দেহের কতকগুলি প্রধান সন্ধি বা Joint সম্পর্কে আলোচনা করা হচ্ছে—

হাতের প্রধান সন্ধিগুলি

(Joint of Superior Extremity)

1. **Clavicle** ও **Sternum**-এর মধ্যে সন্ধি—এটি একটি Gliding ধরনের সন্ধি। Manubrium-এর উপরের অংশে যে Facet থাকে, তার সঙ্গে Clavicle-এর Sternal End এই সন্ধি গঠন করে। এটিও Synovial Membrane দ্বারা আবৃত থাকে। তবে এতে নড়াচড়া Ball and Socket-এর থেকে কম হয়।

banglainternet.com

2. **Acromian Clavicular Joint**—এটি হলো Scapula-র Acromian Process-এর সঙ্গে Clavicle-এর Acromian End-এর মধ্যে সন্ধি। এটি কাঁধের Shoulder Joint-এর উপরে থাকে এবং এর ফলে Scapula ও Clavicle কিছুটা নড়াচড়া করতে পারে। এটিও Gliding ধরনের সন্ধি। এটি থাকে বলে Humerus ও কাঁধের সন্ধির নড়াচড়াতেও অনেকটা সুবিধা হয়।

3. **কাঁধের সন্ধি বা (Shoulder Joint)**—এটি একটি Ball and Socket এবং তা নানাভাবে নড়াচড়া করতে পারে। যেমন Flexion, Extension, Abduction, Adduction প্রভৃতি সব রকম নড়াচড়া করতে সক্ষম।

Humerus-এর Head হলো একটি বৃত্তের প্রায় এক-তৃতীয়াংশ। এটি Scapula-র Glenoid Cavity-সঙ্গে সন্ধি সৃষ্টি করে। এই Cavity-র সঙ্গে একটি Fibro-cartilage-এর তৈরি Rim আটকানো থাকে। তার ফলে এটি বেশি গভীর হতে পারে।

এটির চারদিকে অনেক পেশী আটকে থাকে বলেই, এটি এত ভাবে নড়াচড়া করতে সক্ষম হয়। তা ছাড়া এর উপরে থাকে ঢিলা Capsular Ligament. তার ভেতরে থাকে Synovial Membrane-এর দুটি স্তর বা Layer. তার মধ্যে থাকে Synovial Fluid. তার জন্যে এই সন্ধির Lubrication-এর কাজ হয়ে থাকে।

ছবিতে একটি কাঁধের সন্ধির বিভিন্ন অংশ দেখানো হয়েছে।

4. কনুই-এর সন্ধি
(Elbow Joint)

এটি একটি Hinge Joint—যা মাত্র একদিকে নড়াচড়া করতে পারে। এটির দ্বারা Flexion এবং Extension করা যায় মাত্র।

এর প্রধান অংশ হলো, Humerus-এর নিচের প্রান্তে Trochlea-এর Surface-এর সঙ্গে Ulna হাড়টির উপরের প্রান্তের Trochlear Notch-এর সন্ধি। এতে Humero-Ulnar Joint-ই হলো প্রধান সন্ধি। তা ছাড়া, Radius-এর Head-এর সঙ্গে Humerus-এর Capitulum-এর সন্ধিও গঠিত হয়।

এলবো জয়েন্ট

এই চারটি Joint Surface অর্থাৎ Humerus-এর Trochlear Surface ও Capitulum এবং Ulna-র Trochlear Notch ও Radius-এর Head একটি Joint Capsule-এর মধ্যেই থাকে। গোটা হাতটি সোজা করলে তা কিন্তু এক লাইনে থাকে না। Humerus-র Radius Ulna-র সঙ্গে যে কোণ তৈরি হয় তা সোজা 180 ডিগ্রী নয়—170 ডিগ্রী। এর কারণ হলো—এই দুটি Joint Surface কিছুটা বাঁকা ভাবে থাকে।

5. **Radius ও Ulna-র সন্ধি**—Radius-এর সঙ্গে Ulna-র দুটি দিকে সন্ধি তৈরি হয়—(a) Superior Radio Ulna-র সন্ধি ও (b) Inferior Radio Ulnar সন্ধি।

banglainternet.com

(c) এর মাঝের অংশে থাকে একটি ফাঁক, যার মধ্যে থাকে একটি মেমব্রেন। এই হাড়ের মধ্যে মেমব্রেন সামনে ও পেছনের পেশীগুলিকে পৃথক করে। এটি যদিও প্রত্যক্ষ Joint নয়—তবে দুটির মধ্যে সংযোগ থাকে বলে তাকে Middle Radio Ulna-র Joint বলা হয়।

Radius হাড়টি Ulnar-র উপরে অতি সহজেই নড়াচড়া করতে পারে। তাই Radius এর মাথাটা ঘোরে একটি Ligament এর Band-এর মধ্যে। তাকে বলে Annual Ligament. যখন উপরের সন্ধির মাথাটা ঘোরে, তখন নিচের সন্ধিতে আলনার মাথার উপরে Radius-টি ঘোরে। এর ফলে দু'জনের নড়াচড়া সম্ভব হয়।

(1) এটি হলো Pronation—যার ফলে হাতের পিঠ বা Dorsum উপরে উঠে আসে ও Palm-টি নিচে চলে যায়।

(2) অন্যটি হলো Supination—যার ফলে Palm বা চেটোটি উপরে আসে ও পিঠটি পেছনে যায়।

দুই ধরনের পেশী দ্বারা এই দুটি কাজ সুসম্পন্ন হয়ে থাকে। Pronator পেশীগুলি Pronation-র কাজে সহায়তা করে। তলাকার Supinator পেশীগুলি Supination-এর কাজে সাহায্য করে থাকে।

Supinated অবস্থায় Radius ও Ulna থাকে পাশাপাশি বা সমান্তরাল ভাবে। আবার Pronated অবস্থায় Radius-টি Ulna র উপরে এসে আড়াআড়ি ভাবে অবস্থান করে থাকে।

6. **কব্জি বা Wrist Joint**—Inferior Radio Unla-র সন্ধিটির নিচের দুটি হাড় মিলে নিচের প্রান্তে একটি অর্ধচন্দ্র আকার ধারণ করে। তাতে থাকে একটি অর্ধচন্দ্র Disc. এটি তিনটি Carpal হাড়ের সঙ্গে সন্ধি তৈরি করে। এই তিনটি হলো—Navicular. Lunate ও Triquetral হাড় ও তিনটি Carpal হাড়। আবার বাকি অন্য চারটির সঙ্গে সন্ধি গঠন করে। এই চারটি হাড় হলো—Hamate, Capitate. Trapezium ও Trapezoid. হাড়ের Medial কোণে Pisiform হাড়টি Triquetral-এর সঙ্গে যুক্ত থাকে। নীচের চারটি Carpal হাড়ের সঙ্গে পাঁচটি Metacarpal হাড় সন্ধি সৃষ্টি করে। কিভাবে এই সন্ধি সৃষ্টি হয় তা ছবিতে দেখা যাচ্ছে। কব্জির সন্ধির দ্বারা Flexion, Extension, Abduction ও Adduction এই চার ধরনের নড়াচড়া সম্ভব হয়ে থাকে; এগুলি Synovial Joint.

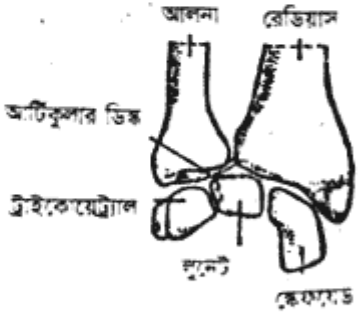

রিষ্ট জয়েন্ট

7. **Metacarpus-গুলির সঙ্গে Phalanges**-এর যে সন্ধি হয়, তা হলো Candyloid ধরনের Synovial Joint. তাতে Wrist-এর মধ্যে চার ধরনের Movement হয়ে থাকে। Carpus-এর সঙ্গে Metacarpus-এর যে সন্ধিগুলি, সেগুলি Gliding Joint. আর বৃদ্ধাঙ্গুলির ক্ষেত্রে এটি Saddle Joint. এটি হলো Metacarpal হাড় ও Trapezium নামে Carpal হাড়ের মধ্যেকার সন্ধি। তাই অন্য আঙ্গুলগুলির চেয়ে বৃদ্ধাঙ্গুলির Movement-এর ক্ষমতা বেশি হয়।

banglainternet.com

৪. আঙ্গুলের সন্ধিগুলি বা Joint of the Finger—এগুলি হলো আঙ্গুলের একটি Phalanx-এর সঙ্গে অন্যটির সন্ধি।

এগুলি সব Hinge Joint—তাই এদের নড়াচড়া কেবল Flexion ও Exten-sion মাত্র হয়ে থাকে।

বৃদ্ধাঙ্গুলিতে দুটি মাত্র Phalanx, তাই এখানে Inter Phalangeal Joint থাকে মাত্র একটি Phalanx-এ। আর অন্য সব আঙ্গুলে অর্থাৎ তর্জনী, মধ্যমা, অনামিকা ও কনিষ্ঠা আঙ্গুলে Interphalageal Joint হচ্ছে দুটি করে।

Phalanx-গুলি সব Long Bone. তাই এদের দুটি করে মোটা প্রান্ত ও মাঝে Body থাকে। এসব প্রান্তে একটি করে Facet থাকে। এইভাবেই তাদের একটির সঙ্গে অন্যটির সন্ধি গঠিত হয়।

Superior Extremity-র সন্ধি বর্ণনা শেষ হলো। এবার আমরা Inferior Extremity-র সন্ধিগুলি বর্ণনা করব।

পায়ের সন্ধিগুলি

(Joints of the Inferior Extremity)

পায়ের সন্ধি অনেকগুলি। তার মধ্যে প্রধান সন্ধি হলো Acetabalum-এর সঙ্গে Femur-এর Head-এর যোগ Hip Joint-এ। এই সন্ধিতেই পাটি Pelvic Girdle এর সঙ্গে আটকে থাকে। তা ছাড়া আছে নিচের বিভিন্ন সন্ধি—

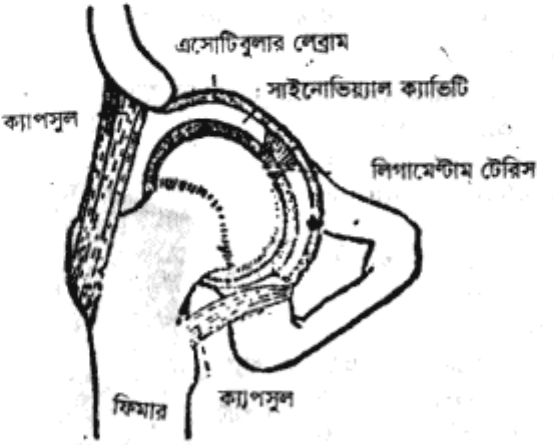

হিপ্ জয়েন্ট

1. **Hip Joint**—এটি একটি Ball and Socket ধরনের Synovial Joint. এটি অনেকটা Shoulder Joint-এর মতো। Pelvis-এর Innominate নামক হাড়ের মধ্যে যে গর্তটি থাকে, সেটি Acetabulum. তা প্রায় একটি অর্ধবৃত্তের মতো। এর গভীরতা আরও বৃদ্ধি পায়—কারণ এর সব আটকে থাকে Acetabular Labrum. এটি এক ধরনের শক্ত Fibro Cartilage দিয়ে তৈরি।

banglainternet.com

তিন ধরনের শক্ত Ligament এই Joint-টির রক্ষার কাজ করে। এর ফলে এটি আরও দৃঢ় হয়। এই তিনটি হলো—

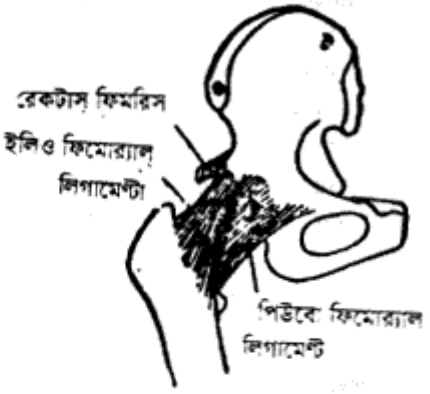

হিপ্ জয়েন্ট

(1) Ilio-Femoral Ligament—এটি থাকে সামনে—এটি Femur ও Ileum এর সঙ্গে যুক্ত থাকে।

(2) Pubo-Femoral Ligament—এটি থাকে নিচের দিকে—এটি Pubis-এর সঙ্গে ও Femur-এর সঙ্গে যুক্ত থাকে।

(3) Ischio-Femoral Ligament—এটি থাকে পেছনের দিকে। এটি Ischium ও Femur-এর সঙ্গে যুক্ত।

এ ছাড়াও Joint-এর ভেতরে একটি ছোট Ligament থাকে—যার নাম Ligamentum Teris. এটি Femur-এর মাথার এক গর্তে ও Acetabulum-টির একটি Notch-এ আটকে থাকে।

এ ছাড়াও এর সামনে ও পেছনে যে সব পেশী যুক্ত থাকে, তারা এই Joint-টির নড়াচড়াতে সাহায্য করে। Femur-এর Greater Trochanter ও Neck-এ দুটি Capsule থাকে। তা উপরে Acetabulum এর Rim-এ আটকে থাকে। মাঝে থাকে Synovial, দুটি Membrane—তার মাঝে Sac—সেখানে থাকে Synovial Fluid—যা Lubrication-এর কাজ করে।

এই Joint এ যে Movement হয়ে থাকে, তা হলো—

(1) Flexion (2) Extension (3) Abduction (4) Adduction (5) Medial Rotation (6) Lateral Rotation. এই সব Movement নিয়ে যে মিলিত গতির সৃষ্টি হয়ে থাকে, তাকে বলা হয় Circumduction.

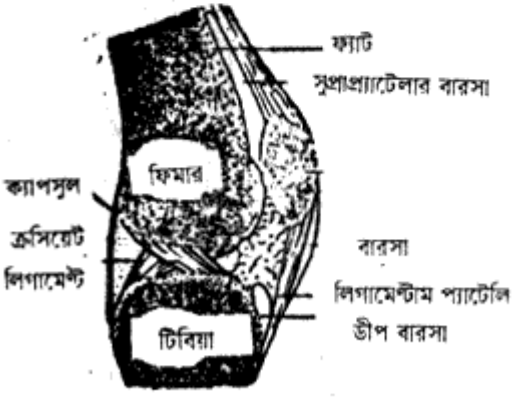

Sacro Iliac Joint—পেছনে কোমরের নিচে Sacrum-এর সঙ্গে Ileum-এর সন্ধি—এটি Cartilagenous সন্ধি।

(3) Symphysis Pubis—এটি একটি Cartilagenous Joint. দু'দিক থেকে দুটি Pubis এসে মাঝের Symphysis-এ একটি Joint তৈরি করে থাকে। এর মাঝে থাকে একটি Cartilage. বেশি বয়সে, অনেক সময়ই এটি পূর্ণ হাড়ে পরিণত হয়ে যায়।

banglainternet.com

নারীদের Pregnancy-র সময়, Sacro Iliac ও Symphysis-এর সন্ধি দুটি ঢিলা হয়ে যায়।

(4) Knee Joint বা হাঁটুর সন্ধি—এটি শরীরের মধ্যে সবচেয়ে বড় Joint এবং এটি বিশেষ প্রয়োজনীয় সন্ধি—কারণ একটি থাকার জন্য দুটি প্রধান কাজ সম্পন্ন হয়ে থাকে। তা হলো—



(a) হাঁটার বা দৌড়াবার জন্য পা নাড়ানো।

(b) সোজা ভাবে দাঁড়ানো এবং দেহের ভার বহন। এর ফলে ভারী জিনিস তুললেও, দেহের ভার ঠিকমতো নিচের দিকে সঞ্চালিত হয়।

এটি একটি বিশেষ ধরনের Hinge Joint, Femur হাড়ের সঙ্গে দুটি Condyle এবং Tibia হাড়ের দুটি Condyle মিলে এই সন্ধিটির গঠন করে। তা ছাড়া হাঁটুর সামনে মালাইচাকির হাড় বা Patella-ও এই Joint-টিতে অংশগ্রহণ করে।

Patella-টি যদিও Femur-এর সন্ধি তৈরি করে, তবুও এর Ligamentum Patella, Tibia-র সঙ্গে আটকে থাকে।

উপরের দিকে Ligament-এর নিচে Suprapatellar Bursa ও নিচের দিকে থাকে Perpatellar Bursa. তার নিচে ঠিক Tibia-র উপরে থাকে Deep Bursa.

Patella-র উপরের দিকটা থাকে খসখসে—কিন্তু নিচের দিকটাতে থাকে দুটি Articular Surface. এই দুটি বেশ মসৃণ।

সন্ধির ভেতরে থাকে—(a) Semilunar Cartilage দুটি—যা প্যাটেলার Articular Surface-এ থাকে—তার ফলে এটি আরও গভীর হয় ও Femur-এর Candyler Surface-এ সহজে আটকে থাকে এবং ঘর্ষণ হয় না।

(b) Cruciate Ligaments—এগুলি Tibia-র Condyle থেকে Femur-এর Intercondyloid Notch-এ আটকে থাকে। এগুলি হাড়গুলিকে বেঁধে রাখে এবং Knee Joint-এর নড়াচড়াকে সীমিত করে।

(c) Capsular Ligament অনেক চওড়া এবং শক্ত হয়ে আটকে থাকে। এর সঙ্গে যে সব পেশী থাকে, তাদের Tendon-এর Expansion-এর জন্যে এটি খুব শক্ত হয়ে থাকে।

(d) Synovial Membrane—এই সন্ধির Synovial Membrane-এ দেহের মধ্যে সবচেয়ে বড় সন্ধির হাড় থাকে। এটি Patella হাড়ের Ligament-এর সঙ্গে উঠে যায় ও Burse তৈরি করে।

এই Joint এর Movement হলো শুধু Flexion ও Extension. তবে সামান্য Medial Rotation-ও এতে হয়ে থাকে।

banglainternet.com

(5) Tibia Fibular Joint—এটি উপরের দিকে Superior Tibia Fibular Joint ও নিচের দিকে Inferior Tibia Fibular Joint. এ ছাড়া দুটির মধ্যে যে Interosseous Ligament থাকে তা একটি তৃতীয় সন্ধি বা Middle Tibia Fibular Joint তৈরি করে থাকে।

উপরের ও নিচের সন্ধি দুটি শক্ত Ligament বা বন্ধনী দিয়ে Fibula-কে Tibia-র সঙ্গে আটকে রাখে।

(6) Ankle Joint—এটিও একটি Hinge Joint. এতে Tibia-র নিচের প্রান্ত ও Medial Malleolus ও Tibula-র Lateral Malleolus মিলে Talus-এর সঙ্গে একটি সন্ধি তৈরি করে। Talus একটি বড় Tarsal হাড়। এতে থাকে Capsule ও তার কয়েকটি Ligament—যা দ্বারা এটি সন্ধি গঠন করে। সামনের দিকের Deltoid Ligament একটি প্রধান Ligament.

এর দুই ধরনের নড়াচড়া—তাকে বলা হয় Dorsi Flexion ও Planter Flexion.

(7) Talo-Calcaneal Joint—Talus তার পিছনে অবস্থিত Calcaneum-এর সঙ্গে সন্ধি সৃষ্টি করে। এর নড়াচড়া খুব সামান্য। তা ছাড়া আছে, Intertarsal অন্য সব সন্ধিগুলি।

(8) Tarso-Metatarsal সন্ধিগুলি ও Metatarso-Phalangeal সন্ধিগুলি ও Inter Phalangeal সন্ধিগুলি সব হাতের মত—তাই পৃথকভাবে তাদের বর্ণনা করার প্রয়োজন নেই।

banglainternet.com

নবম পরিচ্ছেদ
দেহের বিভিন্ন পেশী
(Muscles)

Muscular Tissue হলো দেহের একটি প্রধান টিসু এবং এর বর্ণনা করা হয় এ্যানাটমির যে অংশে, তার নাম হলো Myology.

এই পেশীগুলি হাড়, উপাস্থি বা Cartilage, Ligament ও চামড়া বা Skin-এর সঙ্গে আটকে থাকে। যেগুলি ঠিক চামড়ার নিচে, সেগুলি চেপ্টা বা Flat আকারের। হাতের ও পায়ের পেশীগুলি লম্বা হয়।

বিভিন্ন ভাবে তাদের নামকরণ হয়। যেমন—

(1) আকার অনুযায়ী—যেমন ডেল্টার আকারের মত ওপর বাহুর Deltoid পেশী।

(2) কাজ অনুযায়ী—যেমন Flexor, Extensor, Pronator প্রভৃতি পেশী।

(3) যে যে হাড়ের সঙ্গে আটকে থাকে তাদের অনুযায়ী—যেমন Sterno-Mastoid, Intercostal পেশী প্রভৃতি।

(4) তাহাদের অবস্থান অনুযায়ী—যেমন Pectoralis Major পেশী, Rectus, Abdominis পেশী প্রভৃতি।

তাদের তিন ধরনের ভাগে বিভক্ত করা যায়। তা হলো—

(1) Voluntary বা ঐচ্ছিক পেশী।

(2) Involuntary বা অনৈচ্ছিক—যা আপনা থেকেই কাজ করে চলে। তাদের কন্ট্রোল করে Autonomic Nerves. যেমন—পাকস্থলি ও অন্ত্র প্রভৃতির পেশীগুলি।

(3) Cardiac Muscles—যদিও এরা আপনা থেকেই করে, তবু এদের গঠন অন্য ধরনের, তা আগে বলা হয়েছে।

ইচ্ছাধীন পেশীগুলি দেহের ওজনের একটা বিশেষ অংশ—মোটা দেহের ওজনের শতকরা প্রায় 40 ভাগ এই পেশীর ওজন।

অধিকাংশ পেশীর এক প্রান্তকে বলা হয় Origin বা উৎপত্তিস্থল আর অন্য প্রান্তকে বলা হয় Insertion অর্থাৎ যেখানে এটি শেষ হয়েছে। যে প্রান্তটি অপেক্ষাকৃত কম নড়াচড়া করে সেটিকে Origin ও যে প্রান্ত এই পেশী দ্বারা বেশি নড়ে সেটিকে Insertion বলা হয়। যেমন—হাতের Biceps পেশী, Scapula থেকে উঠেছে বলা হয়। কারণ—Scapula-এর দ্বারা নড়াচড়া করে না। কিন্তু Radius-এর সঙ্গে এর টেণ্ডন আটকে তাকে নাড়ায়। তাই এই পয়েন্টকে বলে Point of Insertion.

হাতের যেখানে একটি গ্রুপের পেশীগুলি এক দিকে কাজ করে—সেখানে অন্যদিকের গুলি বিপরীত কাজ করে থাকে। যেমন Flexor-এর উল্টো কাজ করে Extensor পেশীগুলি। এদের বলা হয় Antagonistic. আবার যেখানে একটি ও অন্যটি একসঙ্গে কাজ করে তাদের বলে Synergistic.

Tendon হলো সাদা গোল, লম্বা ব্যাণ্ড যা লম্বা সব পেশীর দুটি প্রান্তে আটকে থাকে। এগুলি Fibrous Band.

banglainternet.com

যে সব পেশী চেপ্টা, তাদের আটকে থাকার ব্যবস্থা হচ্ছে চেপ্টা ধরনের Flat Sheet দ্বারা। এগুলিও Fibrous Tissue দ্বারা তৈরি। এদের বলে Aponeuro-sis যেমন পেটের Internal Oblique, External Oblique প্রভৃতি পেশীর Aponeurosis.

Fascia Fibrous ও Arelor Tissue-র মিশ্রণ দ্বারা। এরা দেহের নরম মাংসগুলিকে আবৃত করে রাখে ও বেঁধে রাখে। এরা দু'ধরনের—

(1) Superficial Fascia থাকে চামড়ার নিচেই। এতে চর্বি থাকে।

(2) Deep Fascia থাকে আরও গভীরে, এরা পেশীর উপরে থাকে। এরা আরও শক্ত হয়। এরা পেশীর Sheath তৈরী করে বা তাদের মধ্যে পার্টিশন তৈরি করে।

Palmar Fascia—এটি বিশেষ ধরনের শক্ত Deep Fascia যা থাকে হাতের তালু বা চেটোতে (Palm)। এটি ভেতরের সব অংশগুলিকে শক্ত করে ধরে রাখে।

Planter Fascia থাকে পায়ের Sole of foot-এ। এগুলিও পায়ের তলাকে শক্ত করে এবং পায়ের সব অংশকে রক্ষা করে।

Retinacula হলো Deep Fascia-র অংশ যা অনেক Tendon-কে বেঁধে বা আটকে রাখে। যেমন হাতের কব্জির অনেকTendon, হাতের পেছনের Retinacula দিয়ে আটকে থাকে। ঠিক তেমনি পায়ের Ankle Joint-এও আছে।

দেহের বিভিন্ন অংশের পেশীগুলি

দেহে পেশীর সংখ্যা অজস্র। তার মধ্যে প্রধান প্রধান পেশীগুলির বর্ণনা ছবি দিয়ে বোঝানো হচ্ছে। তা ছাড়া আরও অজস্র ছোট ছোট পেশী আছে সারা দেহে।

মাথার পেশী

(Muscles of Head)

মুখ ও গলার পেশীগুলি

মাথার মধ্যে যে সব পেশী আছে তা হলো (1) Occipito Frontalis পেশী—যেটি Scalp বা মাথার চামড়ার নিচে থাকে। এর দুটি ভাগ Occipitalis ও Frontalis.

(2) Temporalis—কানের Temporal Bone-এর উপর থাকে।

banglainternet.com

মুখের পেশীগুলি
(Muscles of the Face)

(1) কানের পেশীগুলি—যা কানের সামনে, পেছনে ও উপরে আছে (a) কানের সামনের Auricularis Anterior (b) কানের পেছনে Auricularis, Posterior ও কানের উপরে Auricularis Superior পেশী।

(2) চোখের পেশীগুলি—চারদিকে গোল আকারের Orbicularis Oculi পেশী। তা ছাড়া আরও ছোট ছোট পেশী আছে।

(3) মুখের বা Mouth-এর চারদিকে Orbicularis Oris নামক পেশী যা ঠোঁটের কাজ নিয়ন্ত্রণ করে। গালের প্রধান পেশী হলো—Buccinator পেশী।

(4) চর্বণ করার জন্যে পেশী। Masseter পেশী ও Pterygoid পেশী দুটি Mandible-কে কাজ করায়। এ কাজে অবশ্য Temporal পেশীটিও সাহায্য করে। Masseter পেশীটি Zygomatic Arch-এ আটকে থাকে—এটি নিচে এসে Mandible নামক হাড়ের Angle-এর কিছু উপরে Inserted হয়।

গলার পেশীগুলি (Muscles of Neck)

গলার পেশী আছে অনেক। এরা মাথাকে দেহকাণ্ড বা ধড়ের সঙ্গে আটকে রাখে।

(1) গলার চামড়ার নিচে Superficial পেশীটি হলো Platysma পেশী।

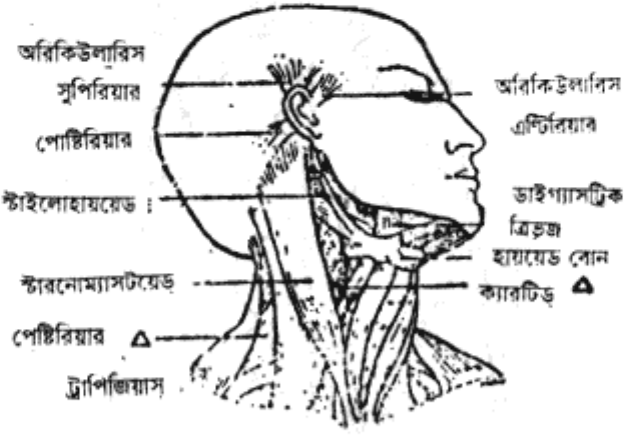

মুখ ও গলার পেশী

একটি পাতলা Sheet-এর মতো পেশী। এটি উপরের দিকের চোয়ালের সঙ্গে এবং নিচে এসে বুকের সঙ্গে যুক্ত।

(2) **Sternocleoid Mastoid** পেশী—এই পেশীটি উপরে Temporal হাড়ের Mastoid Process-এর সঙ্গে যুক্ত। নিচের দিকে এসে এটি দুই ভাগে ভাগ হয়েছে। একটি অংশ Inserted হয় Clavicle হাড়ে, অন্যটি Sternum-এ।

(3) **Trapezius** পেশী—এটি একটি ত্রিকোণাকৃতি Superficial পেশী যা গলা ও পিঠের পেছন দিকে আছে। এটি পেছনে Occipital হাড় থেকে ওঠে ও যতগুলি

banglainternet.com

Cervical ও Thoracic Vertebra আছে তাদের Spine থেকে ওঠে। এটি এসে Scapula এবং Clavicle হাড় দুটিতে Inserted হয়।

(4) Hyoid হাড়ের সঙ্গে যুক্ত Digastric পেশী উপরে গেছে।

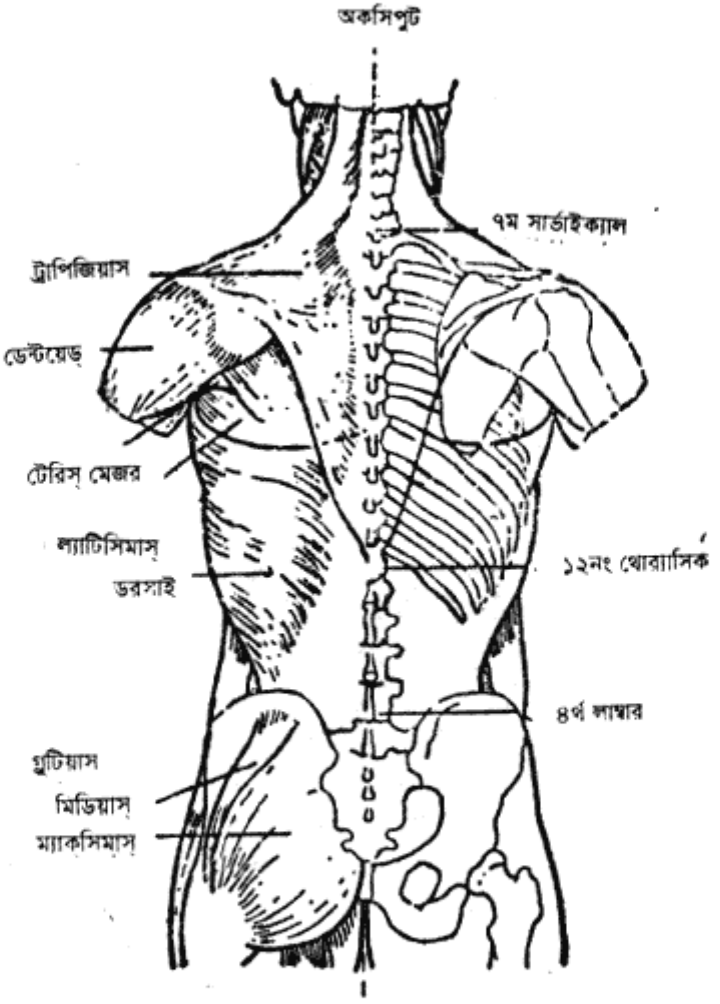

পিঠের পেশী

(5) Hyoid হাড়ের সঙ্গে যুক্ত Omohyoid ও Sterno Hyoid পেশী দুটি নিচে নেমে গেছে।

(6) Deep পেশীগুলি। যেমন—

(a) Splenius Capitis পেশী।

(b) Levator Scapula পেশী।

(c) Scalene পেশী প্রভৃতি।

banglainternet.com

কাঁধ ও হাতের পেশী

(Muscles of Soulder Girder & Upper Limb)

(1) যে সব পেশী Scapula-র সঙ্গে দেহকাণ্ডকে যুক্ত করে যেমন—

(a) Seretus Anterior পেশী ও Seretus Posterior পেশী।

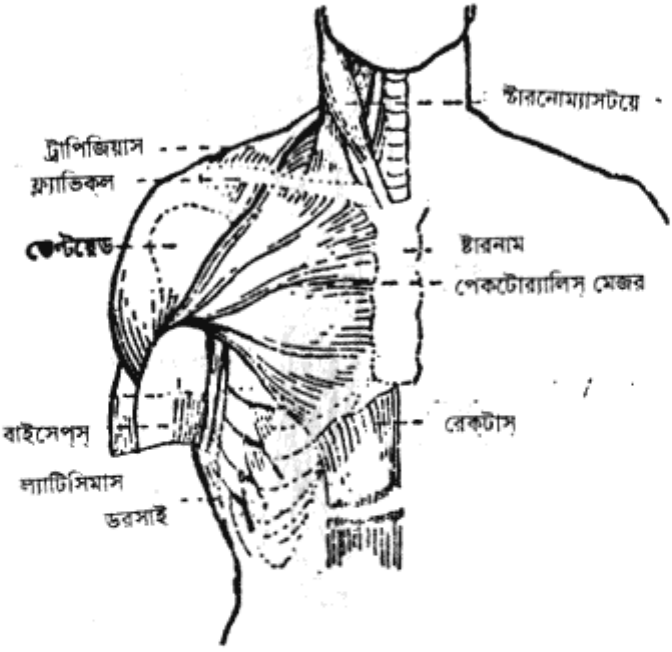

বুক ও কাঁধের পেশীগুলি

(b) Deep—যেমন পিঠের দিকে, Trapezius এবং Latissimus Dorsi পেশীর নিচে থাকে Rhomboid পেশী।

(2) যে সব পেশী বাহুর হাড় বা Humerus-এর সঙ্গে যুক্ত থাকে ও Hume-rus-কে আটকে রাখে। যেমন—

(a) Humerus-কে Scapula-র সঙ্গে আটকে রাখে কতকগুলি পেশী। যেমন —Supraspinatus, Infraspinatus ও Deltoid নামক পেশী।

(b) Humerus-কে বুকের সঙ্গে বা Chest Wall-এর সঙ্গে আটকে রাখে যে সব পেশী—যেমন সামনের দিকে Pectoralis Mazor ও তার নিচে Pectoralis Minor ও পেছনের দিকে Latissimus Dorsi.

(3) বাহুর পেশীগুলি—এদের মধ্যে, উপরের বাহুতে Deltoid পেশীর কথা আগেই বলা হয়েছে। এটি Scapula ও Humerus-কে আটকে রাখে। তা ছাড়া অন্য প্রধান তিনটি পেশী হলো—

banglainternet.com

(a) হাতের সামনের দিকের Biceps পেশী। এর দুটি মাথা বলে তার নাম Biceps পেশী। এর একটি মাথা বা লম্বা মাথা Glenoid Cavity-র মাথা থেকে ওঠে। ছোট মাথা বা Short Head ওঠে Scapula-র Coracoid Process থাকে। এটি Humerus-এর সামনে দিয়ে নেমে গিয়ে Radius-এর Bicipital Tubercle-এ আটকে থাকে। এটি Shoulder Joint ও Elbow Joint দুটি সন্ধিতেই কাজ করে।

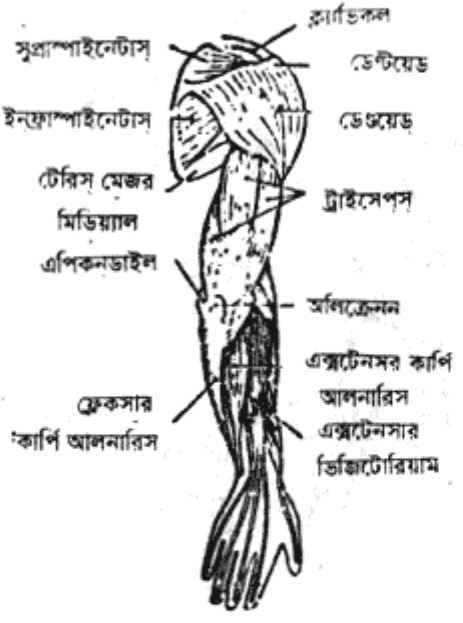

হাতের পেছনের পেশীগুলি

(h) **হাতের পেছনের** Triceps পেশী—এটি Scapula-তে আটকে থাকে। উপরে Humerus-এর পেছন দিক দিয়ে গিয়ে নিচে নেমে Ulna-র Olecranon-এ আটকে থাকে।

(c) উপরের হাতের Brachialis পেশী। এটি Humerus-এর দেহ বা Shaft থেকে উঠে Ulna-তে এসে আটকে থাকে।

(4) **হাতের সামনের অংশ বা** Forearm-**এর পেশীগুলি**—

সামনের হাত বা Forearm-টিতে দু-ধরনের পেশী দেখা যায়। তা হলো Anterior দিকে বা সামনের দিকে ও Posterior বা পেছনের দিকে।

(a) **সামনের দিকে** হলো যে পেশীগুলি তা তিনভাগে বিভক্ত—

(1) প্রধান ভাগের পেশীগুলির মধ্যে Superficial প্রধান পেশী হলো Flexor Digitorium Sublimis. এই Humerus-এর নিচের প্রান্তে Medial Epicondyle-এ আটকে থাকে। নিচে এটি Forearm পার হয়ে আঙ্গুলে চলে যায়। এটি Wrist Joint, Elbow Joint ও আঙ্গুলগুলি নাড়তে সাহায্য করে।

banglainternet.com

Deep পেশী হলো Flexor Digitorium Profundus. এটি Ulna থেকে আঙ্গুলগুলি পর্যন্ত বিস্তৃত থাকে। এটি কেবল Wrist Joint ও আঙ্গুলগুলিকে নড়াচড়া করায়।

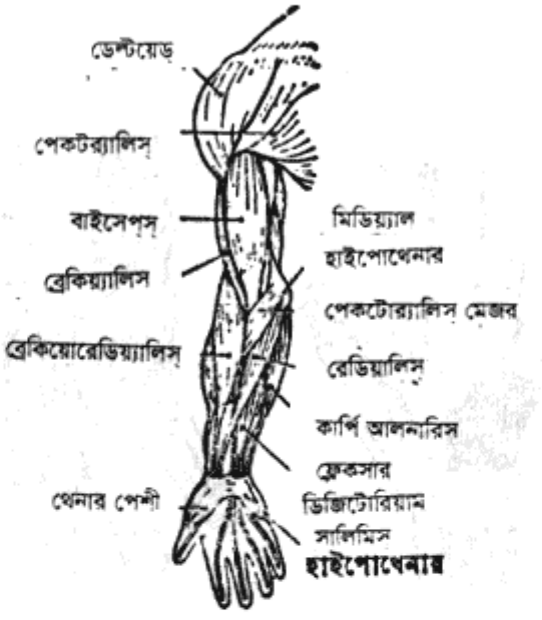

হাতের সামনের পেশীগুলি

(2) যে সব পেশীগুলি Elbow বা কনুই-এর Wrist বা কব্জি কেবল Flexion করায়—এগুলি উপরে Humerus-টির সঙ্গে আটকে থাকে। নিচে Wrist-এর সঙ্গে, যেমন—Flexor Carpi Radialis নামক পেশী ও Flexor Carpi Ulnaris নামক পেশী।

(3) যে সব পেশীগুলি কেবল Pronation এবং Supination-এর কাজ করায় অর্থাৎ হাতকে চিৎ ও উপুড় করায়। যেমন—Pronator Teres, Pronator Quadratous-এর Supinator Longus প্রভৃতি পেশী।

(b) **হাতের পেছনের দিকের প্রধান পেশীগুলি।** এরা প্রধানত হলো Extensor Group-এর পেশী এবং Extension-এর কাজ করায়। এদের দুটি ভাগ—

(1) যে পেশী Elbow Joint, Wrist ও আঙ্গুলগুলিকে Extension করায় যেমন—Extensor Digitorium Communis, এটি Humerus-এর Lateral Epicondyle-এ আটকে থাকে উপরে, নিচে আঙ্গুল পর্যন্ত নেমে আসে।

(2) যে পেশীগুলি কেবল Wrist-কে Extension করায়। যেমন Radius ও Ulna-র সঙ্গে দুটি পেশী আটকে থাকে Extensor Carpi Radialis ও Ex-tensor Carpi Ulnaris নামে পেশী দুটি।

banglainternet.com

হাত ও আঙ্গুলের পেশীগুলি

আগে বর্ণিত Flexor ও Extensor পেশীগুলির Tendon-গুলি আঙ্গুলের প্রথম Phalanx-এ আটকে থাকে। তবে তা থেকে Slip উঠে অন্য আঙ্গুলেও যায়। টেন্ডনে যে বাসা থাকে তার ছবি দেওয়া হলো।

টেণ্ডন

কার্পো মেটাকারপ্যাল জয়েন্ট

বুড়ো আঙ্গুল বা Thumb-এ পৃথক কতকগুলি পেশী আছে, যার জন্যে করতলে বুড়ো আঙ্গুলের নিচে Thenar Eminence দেখা যায়। কনিষ্ঠা আঙ্গুলের নিচেও কতকগুলি ছোট ছোট পেশী থাকে যারা Hypothenar Eminence তৈরি করে।

তা ছাড়া Metacarpal হাড়গুলি ও Phalanges-এর মধ্যে থাকে দু'ধরনের পেশী— তা হলো Lumbrical পেশী ও Interosseous পেশী।

এই সব পেশীর জন্য আমরা হাত নাড়তে ও সব সূক্ষ্ম কাজ করতে পারি। এর জন্যে তৈরি জয়েন্টগুলি ছবিতে দেখানো হলো।

বুকের পেশীগুলি

(Muscles of the Thorax)

বুকের পেশীগুলি বা Muscles of the Thoracic Wall অনেক ভাগে বিভক্ত।

(1) সামনের দিকে হলো Pectoralis Major ও Pectoralis Minor নামে দুটি পেশী। Pectoralis Major-এর নিচে থাকে Minor-টি। এই পেশীগুলি Sternum ও Rib-গুলির সামনের ভাগ থেকে ওঠে। Major-টি গিয়ে Humerus এর Scapula-র Coracoid Process-এ Inserted হয়।

banglainternet.com

(2) Seretus Anterior পেশী Rib থেকে উঠে, Scapula-র Vertebral Border-এ Inserted হয়।

(3) পেছনের দিকের পেশীগুলি বা Back Muscles বা পিঠের পেশী। Trapezius পেশী পিঠের দু'দিকেই বিস্তৃত। এটি Occipital হাড় ও 12th Thoracic পর্যন্ত সব Vertebra থেকে উঠে গিয়ে Scapula-র Spine-এ Inserted হয়।

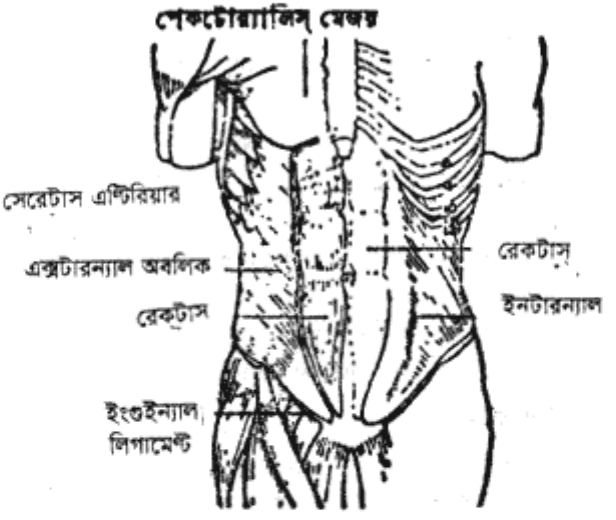

এ ছাড়া আছে Superficial পেশী, Latissimus Dorsi ও তার নিচে Teres Major, Teres Minor, Rhomboid প্রভৃতি Deep পেশী। এর সঙ্গে একটি বিরাট Fascia থাকে পিঠের Lumber অঞ্চলে, যাকে বলে Lumber Fascia. এতে কোনও Inflammation হলে তাকে বলা হয় Lumbago.

(4) Intercotal Muscles বা বুকের পাঁজরার পেশীগুলির এক একটি Rib-এর Upper Border থেকে Lower অবধি বিস্তৃত। এদের মধ্যে দুটি ভাগ আছে—

(a) External Intercostal—এগুলি Superficial.

(2) Internal—এগুলি Deep. এদের Fibre-গুলি একটি অন্যটির উল্টো-ভাবে অবস্থান করে। এরা নিঃশ্বাস গ্রহণে সাহায্য করে।

Diaphragm পেশী (ব্যবচ্ছেদ পেশী)—এটি হলো একটি Dome আকৃতির Musculo Tendinous পেশী—যা সম্পূর্ণভাবে বুকের ও পেটের Cavity-কে দুটি ভাগে বিভক্ত করে থাকে। এটি Thoracic Cavity-র Floor বা মেঝে তৈরি করে এবং Abdominal Cavity-র Roof তৈরি করে থাকে। এটির আকার চেপ্টা। এটি Thoracic Cavity-র চারদিকেই আটকে থাকে। এটি আটকায়—

(1) সামনের Sternum-এর Lower End ও Xyphoid Process.

(2) দু'পাশে নিচের দুটি Rib-এ আটকায়।

(3) পেছনে প্রথম দুটি Lumber Vertebra-র সঙ্গে দুটি Slip দ্বারা আটকায়।

banglainternet.com

এটির চারধারে পেশী—মাঝের অংশটি Flat Tendon দ্বারা গঠিত, তাকে বলে Central Tendon.

এর উপরে থাকে—

(1) Heart ও তার Cover বা Pericardium. এরা উপরের Surface-এর কেন্দ্রে থাকে।

(2) দু'দিকে এটি Lungs-এর Base ও তার আবরক Cover বা Pleura-এর নিচে থাকে।

এর নিচে থাকে—

(1) Peritoneum-এর Cover দ্বারা আবৃত অংশ।

(2) Liver-এর উপরে অংশ।

(3) পাকস্থলি বা Stomach-এর উপরের অংশ।

(4) প্লীহা বা Spleen-এর উপরের অংশ।

এই সবগুলি Organ-এর প্রত্যক্ষভাবে এর সঙ্গে সম্পর্ক থাকে।

Diaphragm বা ব্যবচ্ছেদ পেশীর মধ্যে অনেকগুলি ছিদ্র থাকে। তার মধ্য দিয়ে যায়—

(1) পেছন দিক দিয়ে যায় Aorta বা প্রধান ধমনী।

(2) পেছন ও একটু বাঁ দিকের ছিদ্র দিয়ে যায় Oesophagus বা অন্ননালী।

(3) মাঝের ছিদ্র দিয়ে যায় প্রধান শিরা বা মহাশিরা—Inferior Vena Cava.

ব্যবচ্ছেদ পেশীর কাজ

(1) যখন বুকটি Expand করে, তখন Diaphragm-এ চাপ পড়ে ও তা নিচে নেমে আসে। তার ফলে, নিঃশ্বাস ফুসফুসে প্রবেশ করে থাকে বলে Inspiration হয়।

(2) যখন বুকটি Contract করে, তখন Diaphragm Relax করে ও উপরে যায়। তার ফলে বাতাস চাপের ফলে বুক থেকে বেরিয়ে যায়। তাকে বলে Expiration.

Diaphragm পেটের দিকেও চাপ দেয়—তার ফলে প্রসব করতে ও পায়খানা করতে সাহায্য করে।

Cervical Plexus থেকে Phrenic Nerve, Diaphragm-কে Supply করে।

পেটের পেশীগুলি

(Muscles of Abdominal Wall)

পেটের পেশীগুলি দুটি ভাগে বিভক্ত। তা হলো—

(a) সামনের দিকে Anterior Abdominal Wall-এর পাঁচটি পেশী।

(1) External Oblique Muscle—যা ঠিক Deep Fascia-র নিচেই থাকে। এটি বিরাট চেপ্টা পেশী। এটি শেষে একটি চওড়া Aponeurosis-এ শেষ হয়েছে। এটি ওঠে পেছন দিকে নিচের 8টি Rib থেকে ও এর Fibre-গুলি ভেতরের দিকে ও নিচের দিকে বাঁকাভাবে আসে। এটি পেটের সবচেয়ে বাইরের Flat পেশী।

এর নিচের বর্ডার Anterior Superior Iliac Spine থেকে Pubis পর্যন্ত বিস্তৃত। এটি নিচে Inguinal Ligament তৈরি করে এবং তাতে Superficial Inguinal Ring নামক Opening থাকে।

banglainternet.com

এটি Aponeurosis Rectus পেশীর Sheath-এর সঙ্গে মেশে। তা ছাড়া, এটি নিচে Iliac Crest ও Pubis-এর সঙ্গে Crest-এ এসে Inserted হয়।

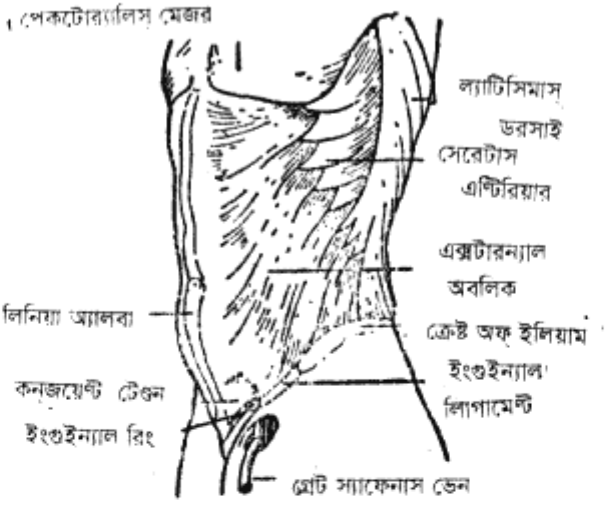

পিঠ ও পেটের পেশী

(2) **Internal Oblique পেশী**—এটি External Oblique-এর নিচে থাকে। এটিও Flat পেশী। এর Fibre-গুলি উপরেরটির উল্টোভাবে যায়। এটি Iliac Crest

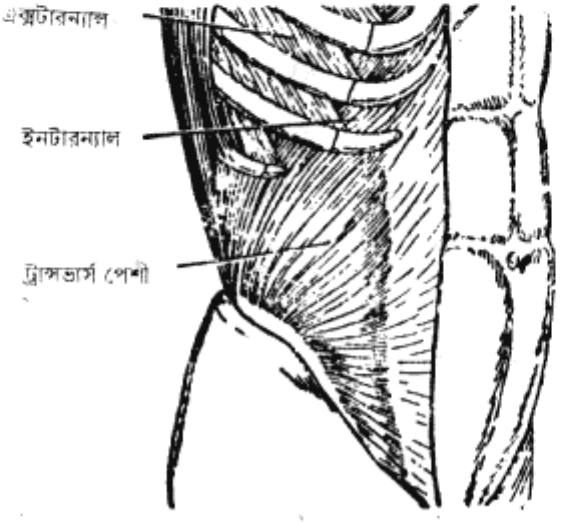

পেটের পাশের পেশী

থেকে ওঠে এবং উপরের দিকে যায়। এটির Aponeurosis, Rectus Sheath-র সঙ্গে মেশে ও এর কিছু অংশ নিচের Rib-গুলিতে Inserted হয়।

banglainternet.com

(3) **Transverse Abdominis পেশী**—এটি পেটের সবচেয়ে ভেতরের চেপ্টা পেশী। এটির বাইরের Fibre-গুলি থেকে ভেতরের দিকে আড়াআড়ি ভাবে যায়। এটিও Internal Oblique মিলে Deep Inguinal Ring তৈরি করে।

(4) **Rectus Abdominis পেশী**—যা পেটের শুধু সামনের অংশে দু'দিকে থাকে। এটি একটি Sheath দ্বারা আবৃত থাকে, যার নাম Rectus Sheath. এটি উপর থেকে নিচে নেমে আসে। এটি দু'দিকে থাকে, দুটির মাঝে হলো পেটের মাঝের Linea Alba. এটি উপরে Xyphoid Process থেকে নিচে নেমে এসে Sym-physis Pubis-এ শেষ হয়েছে।

(5) তলপেটের সামনে, দু'দিকের দুটি ছোট পেশী বা Pyramidalis পেশী। এটি তলপেটে চাপ দিতে সাহায্য করে।

পেটের পেছনের দিকে পেশী

(Posterior Abdominal Muscles)

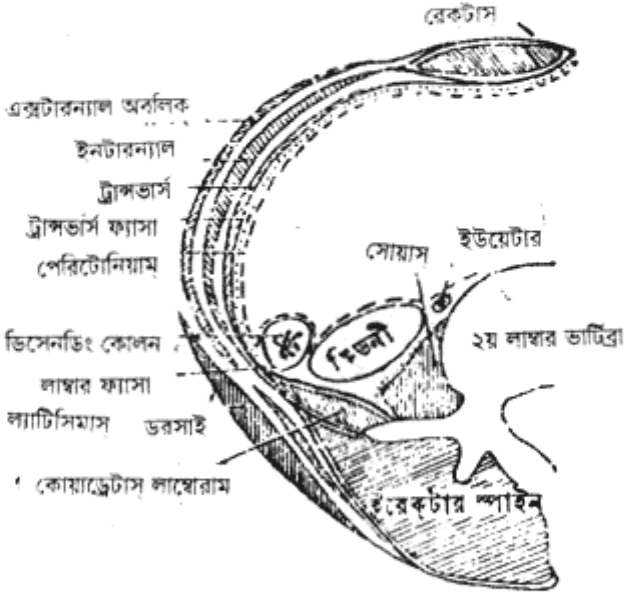

পেট ও পিঠ কর্তিত

পেটের পেছনের দিকের পেশীগুলি সম্পর্কে পূর্ব পর্যায়ে আলোচনা করা হয়েছে। তা ছাড়া বিভিন্ন Vertebra-র Spine-এর সঙ্গে অনেকগুলি পেশী থাকে —যার নাম Erector Spine. তার সঙ্গে Lumber Fascia যুক্ত থাকে।

বস্তিদেশের পেশী (Muscles of the Pelvis)

বস্তিদেশের পেশীগুলির মধ্যে, উপরে থাকে Erector Spine পেশীগুলি। এ ছাড়া থাকে Levator Ani নামক একটি পেশী। এই পেশীটি অতি প্রয়োজনীয় —এটি পায়খানা করা বা Defecation-এর কাজে সহায়তা করে থাকে।

banglainternet.com

এটি Pelvis-এর Outlet তৈরি করে থাকে। এর মাঝ দিয়ে Rectum, Urethra ও মেয়েদের Vagina-টি চলে যায়।

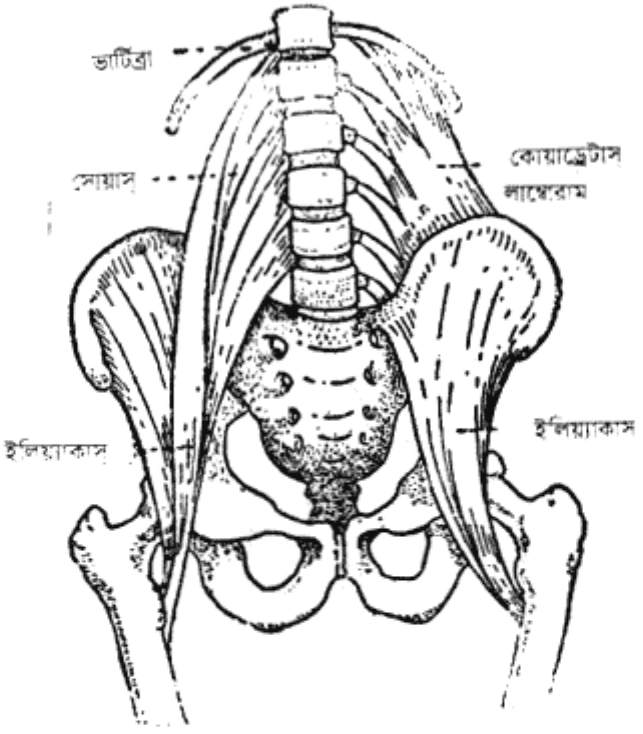

পেলভিসের পেশী

এ ছাড়া এখানে আরও ছোট ছোট অনেকগুলি পেশী থাকে—যাদের বর্ণনার কোন প্রয়োজন নেই।

পায়ের পেশীগুলি

(Muscles of Lower Extremity)

পায়ের পেশীগুলি প্রধান তিনটি ভাগে বিভক্ত হয়েছে—

(1) পাছার পেশীগুলি—বা Muscles of the Buttock of Gluteal Region.

(2) উরুর পেশীগুলি বা Muscles of the Thigh.

(3) পায়ের পেশীগুলি বা Muscles of the Leg.

তা ছাড়া আছে পদতলের পেশীগুলি বা Muscles of the sole of Foot.

পাছার পেশীগুলি

(Muscle of the Buttock)

পাছার বা Buttock-এর তিনটি প্রধান পেশী থাকে। একটি সবার উপরে ও সর্ববৃহৎ এবং দেহের সবচেয়ে মোটা পেশী। তার নিচে থাকে অন্য দুটি পেশী— একটির নিচে অন্যটি।

banglainternet.com

(a) Gluteous Maximus—কোমর বা পাছাতে, যে Intramuscular Injection দেওয়া হয় তা এই পেশীতে দেওয়া হয়। এর নাম হলো Gluteous Maximus পেশী। এটি Ileum থেকে উঠে আড়াআড়ি নেমে এসে Greater Trochanter-এ Inserted হয়।

(b) Gluteous Medius—এটি আগেরটির নিচে থাকে ও তার চেয়ে ছোট ও পাতলা। এর Origin ও Insertion উপরে বর্ণিত হয়েছে।

(c) Gluteous Minimus—এটি সবচেয়ে নিচে থাকে ও সবচেয়ে ছোট। এটিও Ileum থেকে উঠে Femur-এ আটকে থাকে।

উরুদেশের পেশীগুলি (Muscle of the Thigh)

এগুলি মোট তিনটি ভাগে বিভক্ত। তা হলো—

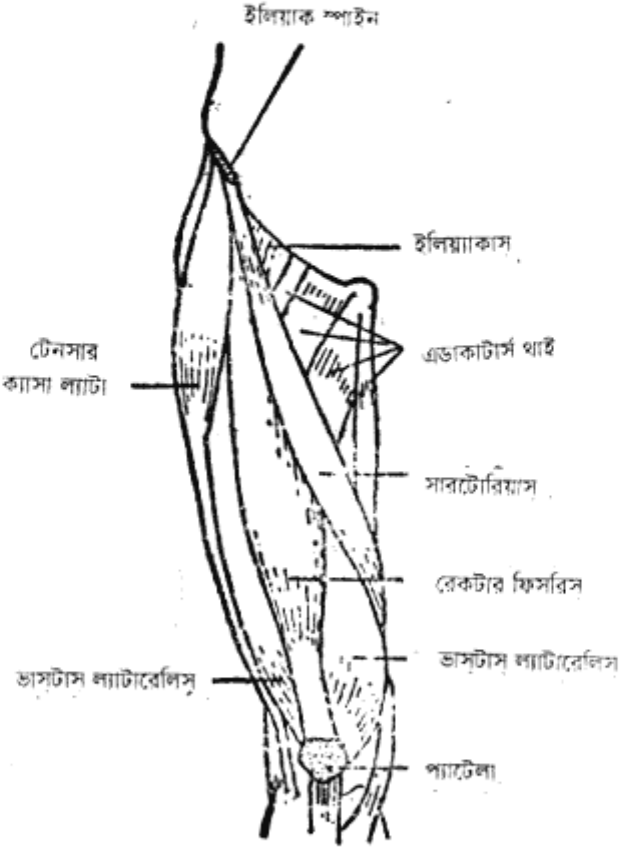

উরুর সামনের পেশী

(1) Anterior Group—যা Femur-এর সামনে থাকে।

(2) Posterior Group—যা Femur-এর পেছনে থাকে।

(3) Medial Group—যা Femur-এর ভেতরের দিকে থাকে।

banglainternet.com

সামনের গ্রুপ—এতে থাকে একটি প্রধান পেশী—যার নাম হলো Quadricep Extensor পেশী। এটি একটি পেশী দ্বারা গঠিত। তা হলো—Rectus Intermedious. এটি একটি সাধারণ Common Tendon-এ শেষ হয়েছে। তার নাম Ligamentum Patella—যার মাঝে থাকে পায়ের মালাইচাকি বা Patella.

এ ছাড়া আছে Sartorius পেশী—যেটি Anterior Superior Spine থেকে নেমে এসে Tibia-র Tuberosity-তে Inserted হয়ে থাকে।

পেছনের গ্রুপ—এদের অন্য নাম হলো Hamstring Group. এতে আছে তিনটি পেশী—

(a) Biceps পেশী।

(b) Semi-Membranosus পেশী।

(c) Semi-Tendinous পেশী।

এগুলি সব Ileum থেকে উঠে পায়ের হাড়ের নিচের দিকে Inserted হয়। Biceps পেশী Femur-এর নিচের দিকে আটকে থাকে। এটি Popliteal-এর Lateral Boundary তৈরি করে থাকে।

অন্য দুটি Femur-এর Medial দিকে আটকায় ও Popliteal Space-এর Medial Boundary গঠন করে থাকে।

এই পেশীগুলি Hip Joint-কে সোজা রাখে ও Extension করায়—তা ছাড়া Knee Joint-কে Flex করায়।

মাঝের গ্রুপ—এদের অন্য নাম হলো Adductor Group. এরাও তিনটি পেশী—

(1) Adductor Longus পেশী।

(2) Adductor Brevis পেশী।

(3) Adductor Magnus পেশী।

এরা Public Bone থেকে উঠে Femur-এর Medial দিকে নিচের প্রান্তে আটকে থাকে।

পায়ের পেশী

(Muscles of the Leg)

পায়ের পেশীগুলি মোট তিনভাগে বিভক্ত—

(a) Anterior Group বা সামনের পেশীগুলি।

(b) Posterior Group বা পেছনের পেশীগুলি।

(c) Fibular Group বা বাইরের পেশীগুলি।

সামনের পেশী হলো—

(1) Tibialis Anterior নামক পেশী। এটি Tibia থেকে উঠে নিচে Tarsal হাড়গুলিতে আটকে থাকে।

(2) Extensor Digitorium Longus—এটি পায়ের আঙ্গুলগুলির Extensor রূপে কাজ করে থাকে।

banglainternet.com

পেছনের পেশী হলো—

(1) Superficial ভাবে অবস্থিত Gastroonemious পেশী—এটি Femur- এর Condyle থেকে উঠে Tendo Achilis দ্বারা Calcaneum হাড়ে আটকায়।

(2) Superficial Soleus পেশী—এটি Tibia-র উপরের অংশ থেকে উঠে Tendo Achilis-এ আটকায়।

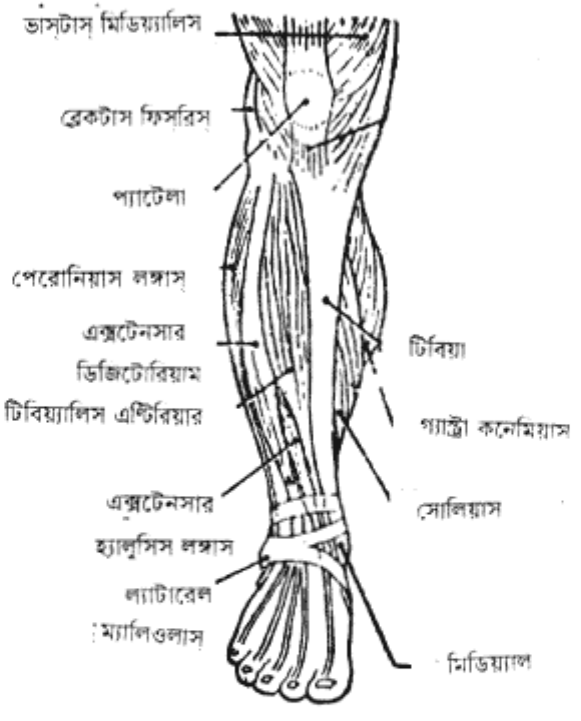

এ দুটিই Flexor পেশী।

(3) Deep পেশী Tibialis Posterior—এটি Tibia ও Fibula থেকে উঠে Tarsal হাড়গুলিতে আটকে থাকে। এটিও Felxor পেশী।

পায়ের পেশী বা Fibular Group—এই পেশীগুলি Fibula হাড়ের বাইরের দিক থেকে উঠে Tarsal ও Metatarsal হাড়গুলিতে Inserted হয়। এদের কাজ পদতলকে বাইরের দিকে ঘোরানো।

তা ছাড়া হাতের মত পদতলেও Interosseous ও Lumbrical ছোট ছোট পেশী আছে।

শরীরের প্রধান কটি Space

(Anatomical Space)

(1) Axilla বা বগল—এটি একটি পিরামিড় আকৃতির Space—যা থাকে বাহু ও বুকের মাঝে। এর ভেতর দিয়ে Axillary Artery, Axillary Vein, Brachial

banglainternet.com

Plexus-এর নার্ভগুলি ও অনেক Lymph Vessel যায়। এতে অনেক Lymph Gland ও থাকে।

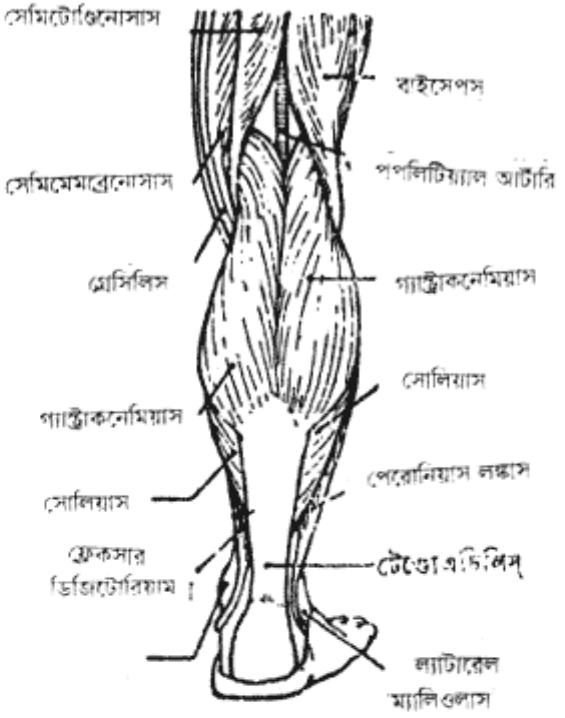

(2) **Femoral Triangle**—এটি Inguinal Ligament-এর নিচে Femur-এর সামনে একটি ত্রিকোণাকৃতি জায়গা। এর মধ্যে দিয়ে Femoral Artery, Femoral Vein ও Lymphatic Vessels নেমে আসে। এখানেও অনেক Lymph Gland থাকে।

(3) **Cubital Fossa**—এটি থাকে হাতের কনুইয়ের সামনের দিকে। এখানে Brachial Artery—Radial ও Ulnar Artery-তে বিভক্ত হয়। তা ছাড়া এখানে থাকে Median Nerve ও Biceps পেশীর Tendon.

(4) **Popliteal Fossa**—এটি থাকে হাঁটু বা Knee Joint-এর পেছনের দিকে।

এতে থাকে অনেকগুলি প্রধান পেশীর Tendon দুটি পাশে। তা ছাড়া এখানে থাকে, Popliteal Artery ও Vein, Medial Popliteal ও Lateral Popli-teal Nerves ও তা ছাড়া অনেক Lymph Vessel.

banglainternet.com

দশম পরিচ্ছেদ

রক্ত সঞ্চালন পদ্ধতি

(Circulatory System)

রক্ত সঞ্চালন পদ্ধতি বা Circulatory System বলতে বোঝায়, হৃৎপিণ্ড বা ফুসফুস, ধমনীগুলি বা Arterial System আর শিরাগুলি বা Venis. তা ছাড়া Lymph সঞ্চারিত হয় পৃথক নালী দ্বারা।

দেহের প্রতিটি টিসুর জীবন নির্ভর করে যথেষ্ট পুষ্টি ও অক্সিজেন গ্রহণ করা ও পরিত্যাজ্য পদার্থ বা Waste Products-গুলি ত্যাগ করে দেহ থেকে বের করে দেওয়ার উপরে। এই কাজ করে রক্ত বা Blood—এবং হার্ট থেকে দেহের প্রতিটি অংশে রক্ত সঞ্চালিত হয়ে কাজটি করে থাকে।

হৃৎপিণ্ড বা হার্ট হলো একটি বিরাট Pumping Organ—যা সজোরে রক্তকে Pump করে অজস্র ধমনী ও তার সঙ্গে যুক্ত সরু ধমনী ও Capillaries-এর মধ্য দিয়ে দেহে ছড়িয়ে দেয়।

ক—ভেতরের লেয়ার

খ—মাঝের লেয়ার

গ—বাইরের লেয়ার

শিরা ও ধমনীর জালিকা

ধমনী বা Artery-গুলি রক্তকে বহন করে সারা শরীরে ছড়িয়ে দেয়। এই রক্ত থাকে বিশুদ্ধ রক্ত।

শিরা বা Vein-গুলি দেহের সারা অংশ থেকে অশুদ্ধ রক্তকে হার্ট, বা ফুসফুসে নিয়ে আসে। তারপর তা Lungs-তে যায় বিশুদ্ধ হতে ও নিঃশ্বাসের Oxygen গ্রহণ করে ও CO_2 ত্যাগ করে—তা বিশুদ্ধ হয়ে আবার বিশুদ্ধ রক্ত Heart-এ ফিরে আসে।

banglainternet.com

তারপর আবার Heart-টি সেই বিশুদ্ধ রক্ত Pump করে সারা দেহে ছড়িয়ে দেয়।

Artery-গুলি প্রথমে ছোট ছোট Artery-তে ভাগ হয়। তারপর প্রতিটি Artery আবার নানা বড় Arterioles-এ ভাগ হয়। তারপর তা আবার নানা ছোট Arterioles-এ ভাগ হয়। তারপর তা আবার বিভক্ত হয় আরও সরু সরু জালের মত Artery Capillaries-এ।

Artery Capillaries থেকে তা যায় Venous Capillaries-এ, তা থেকে তা আসে Venules-এ। অবশেষে তা অনেকগুলি Vein দিয়ে আসে মহাধমনী বা Vena Cave-তে। এই রক্ত ফিরে আসে আবার Heart-এ।

এইভাবে চক্রাকারে যে পরিবহন চলছে, তাকেই বলা হয় Circulation of Blood.

হৃৎপিণ্ড

(Heart)

হার্ট হলো একটি Cone আকৃতির, ভেতরে ফাঁপা, পেশীবহুল যন্ত্র—যার Base থাকে উপরে ও আগা বা Apex থাকে নিচের দিকে।

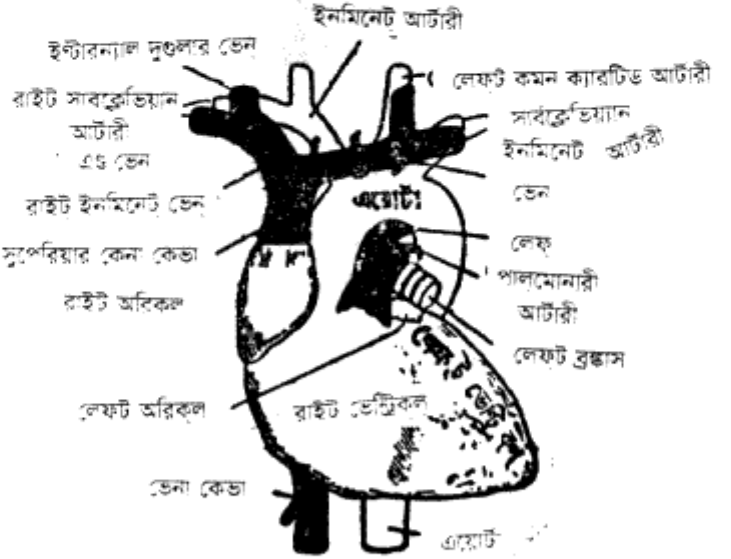

এটির অবস্থান হলো বুকের প্রধানত বাঁ দিকে—যদি সামান্য অংশ ডান দিকে থাকে। বাঁ দিকের ফুসফুসের মধ্যে Heart-এর অবস্থানের জন্য একটি বড় গর্ত বা Notch থাকে। এর Apex থাকে বাঁ দিকে 5th Intercostal Space-এ, বুকের বাঁ দিকের Nipple-এর $\frac{1}{2}$ ইঞ্চি নিচে ও পেছনে। এটি Sternum ও Rib-গুলির পেছনে অবস্থিত।

ডান দিকের তৃতীয় Costal Cartilage এ Sternum থেকে 1/2 ইঞ্চি দূরে একটি Point নিয়ে যদি তা বাঁ দিকের দ্বিতীয় Costal Cartilage-এ Sternum-এর পৌনে এক

banglainternet.com

ইঞ্চি দূরত্বে একটি Point নিয়ে সেই Point-এ যোগ করা যায়—তা হলে সেটা হলো Heart-এর Base-এর Line. এখান দিয়েই বড় বড় ধমনী হার্টে প্রবেশ করে ও শিরাগুলি বেরিয়ে যায়।

হার্টের গঠন (Structure)—হাতের মুঠো বন্ধ করলে, তার আকৃতি যতটা হয়, হার্ট হলো ঠিক তত বড় আকারের। এর ওজন হয় 8 থেকে 9 আউন্স।

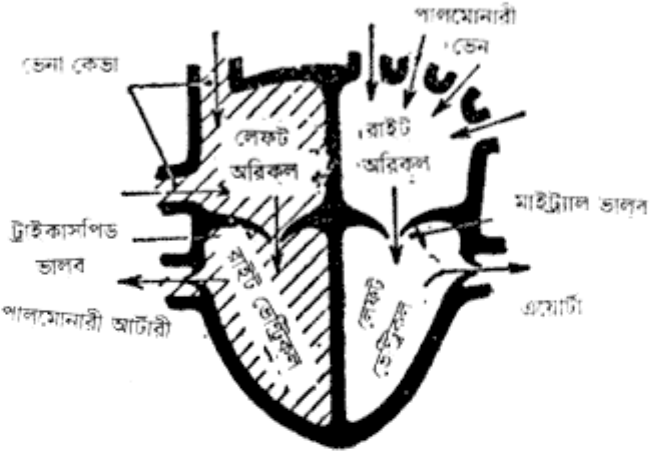

এর মাঝখানে একটি Septum থাকে, যা একে মোট দুটি ভাগে ভাগ করে—ডান দিক ও বাঁ দিক। এর মধ্যে যাতায়াতের কোন পথ বা Communication নেই। প্রতিটি ভাগ আবার দুটি করে কক্ষ বা Chamber-এ বিভক্ত। উপরের ভাগ অলিন্দ বা Atrium ও নিচের ভাগ নিলয় বা Ventricle তা হলো মোট চারটি কক্ষ—

(1) ডান অলিন্দ বা Right Atrium.

(2) ডান নিলয় বা Right Ventricle.

(3) বাঁ অলিন্দ বা Left Atrium.

(4) বাঁ নিলয় বা Left Ventricle.

দুদিকের অলিন্দ বা নিলয়ের মধ্যে একটি করে ফাঁক বা Opening আছে। তবে তা Valve দ্বারা এমন ভাবে আটকানো যে, রক্ত উপর থেকে নিচে নামতে পারে কিন্তু উপরে উঠতে পারে না।

(1) ডান দিকে হলো Tricuspid Valve.

(2) বাঁ দিকে হলো Bicuspid বা Mitral Valve.

বিশেষ ধরনের পেশী বা Cardiac Muscle দিয়ে এই Heart-টি তৈরি হয়।

Heart-টি একটি আবরণ দিয়ে ঢাকা থাকে, তাকে বলা হয় Pericardium. এটির দুটি আবরণ থাকে—

(1) বাইরের আবরণ বা Parietal Layer.

(2) ভেতরের আবরণ বা Visceral Layer.

banglainternet.com

Heart ভেতরের দিক যে টিসু দ্বারা আবৃত থাকে, তার নাম Endocardium. Vessel-গুলিও এই একই টিসু দ্বারা তৈরি হয়।

হার্টের মধ্যে দিয়ে রক্তপ্রবাহ

তা হলে বলা যায়, হার্টের মোট তিনটি Layer—

(1) Pericardium বা উপরের আবরণ।

(2) Myocardium বা মাঝের স্তর—যা পেশী দিয়ে তৈরি।

(3) Endocardium বা ভেতরের স্তর।

হার্টের পেশী সর্বত্র সমান মোটা নয়। Atrium-গুলি পাতলা পেশী দ্বারা গঠিত হয়। কিন্তু Ventricle-গুলি মোটা পেশী দ্বারা গঠিত হয়। তার কারণ হলো Ventriele-গুলিকে জোরে রক্ত Pump করতে হয়। কিন্তু Atrium-গুলি কেবল ধীরে রক্তকে গ্রহণ করে থাকে।

হার্টের সঙ্গে যুক্ত Blood Vessels—হার্টের বিভিন্ন Chamber বা কক্ষের সঙ্গে বিভিন্ন বড় বড় প্রধান Blood Vessel-গুলি যুক্ত থাকে।

(1) Superior Vena Cava ও Inferior Vena Cava নামে দুটি প্রধান মহাশিরা। এই দুই মহাশিরাই Right Atrium-এ শেষ হয় ও রক্ত বয়ে আনে।

(2) Pulmonary Artery বা ফুসফুসের ধমনী—Right Ventricle থেকে রক্ত বয়ে নিয়ে যায়। এটি অশুদ্ধ রক্ত।

(3) চারটি Pulmonary Vein—এরা Left Atrium-এ বিশুদ্ধ রক্ত ফুসফুস থেকে বয়ে নিয়ে আসে।

(4) মহাধমনী বা Aorta—এটি Left Ventricle থেকে বের হয়ে সারা দেহে রক্ত ছড়িয়ে দেয়।

Pulmonary Artery ও Aorta-র দুটি Opening-এ একটি করে Semilunar Valve থাকে। এর ফলে রক্ত বেরিয়ে গেলে আর ফিরে আসতে পারে না। প্রথমটির নাম Pulmonary Valve ও দ্বিতীয়টির নাম Aortic Valve. হার্টের এই সব অজস্র ভাল্‌বের কোনও একটি ঠিক মতো কাজ না করলে, নানা প্রকার জটিল হৃদরোগ হয়ে থাকে।

banglainternet.com

হার্টের রক্ত ও স্নায়ু Supply—হার্টের পেশীগুলি পুষ্টিলাভ করে Coronary নামক Artery-গুলির সাহায্যে। এটি সর্বপ্রথম Aorta থেকে বের হয়। এটি হার্টের সব পেশীকে রক্ত Supply করে। তারপর এটি Coronary Vein বা Coronary Sinus-এ দূষিত রক্ত প্রেরণ করে। এখান থেকে রক্ত সোজা Right Atrium-এ ফিরে আসে।

এই সব Coronary Artery বা Vein-এ রক্ত প্রবাহ আটকে গেলে তাকে বলে Coronary রোগ—যা অতি মারাত্মক একটি রোগ ও জীবন সংশয় করে তোলে।

স্নায়ু Supply—Heart-টিতে দুটি দিক থেকে Nerve আসে। Vagus Nerves-এর শাখা ও Sympathetic nerves-এর শাখা। এই জন্যে এটি আপনা থেকে কাজ করে চলে।

হার্ট একবার চাপ দেয় বা পাম্প করে ও একবার ঢিলা দিয়ে রক্ত গ্রহণ করে। তার ফলে হার্টে দুটি শব্দ শোনা যায়—যাকে বলা হয় লাব্‌ডাব্‌। এই Contraction-কে বলা হয় Systole ও Dilatation-কে বলা হয় Diastole.

হার্টের শব্দ বা **Heart Sound**—হার্টে যে দুই প্রকার শব্দ হয় তা আগেই বলা হয়েছে। এর মধ্যে প্রথম শব্দটি হয়ে Atrium ও Ventricle-এর মাঝের Valve-এর জন্যে, আর দ্বিতীয় শব্দটি হয় Aortic ও Pulmonary Valve-এর জন্যে। প্রথম শব্দটি হয় দীর্ঘ ও Dull ও পরের শব্দটি হয় ছোট কিন্তু Sharp. প্রথম শব্দকে 'লাব্‌' ও পরের শব্দকে 'ডাব্‌' বলা হয়।

হার্ট প্রতি মিনিটে 72 থেকে 80 বার রক্তকে পাম্প করে সারা দেহে পাঠিয়ে দেয়।

হার্ট যখন রক্ত দেহে পাঠিয়ে দেয়, তখন দেহের Artery-তে Arterial Pulse পাওয়া যায়।

অবশ্য সুস্থ শরীরে পাল্‌স রেট 72 থেকে 80 হবে; অসুস্থ হলে বৃদ্ধি পেতে পারে। তা ছাড়া ব্যায়াম করলে, এই Rate বাড়ে।

তা ছাড়া বিভিন্ন বয়সে এই Pulse Rate বিভিন্ন হয়ে থাকে।

শিশুর জন্মের পর প্রতি মিনিটে	140 বার।
শিশুর জন্মের প্রথম বছরে মিনিটে	120 বার।
শিশুর জন্মের দ্বিতীয় বছরে মিনিটে	110 বার।
শিশুর জন্মের পঞ্চম বছরে মিনিটে	96-100 বার।
শিশুর জন্মের দশম বছরে মিনিটে	80-90 বার।
সাধারণ সুস্থ, পূর্ণ শরীরে মিনিটে	72-80 বার।
50-60 বছর বয়সে মিনিটে	60-72 বার।

রক্তের প্রবহন বা Circulation সম্পর্কে পরে বলা হবে। আগে রক্ত কি, তার গঠন কি, সে বিষয়ে আলোচনা করা হবে। তার আগে Heart-এর মধ্যে রক্ত সঞ্চালন সম্পর্কে আলোচনা করা হচ্ছে।

হার্টের রক্তসঞ্চালন

(Cardiac Cycle)

হার্টের Cardiac Cycle বা ক্রিয়া চক্র একটি বেশ মজার জিনিস।

মাথা, গলা ও হাতের সব Vein-গুলি Superior Vena Cava-তে শেষ হয়। তারা এখানে অশুদ্ধ রক্ত বহন করে নিয়ে আসে।

banglainternet.com

তেমনি দেহের অন্য অংশ ও পা ইত্যাদি থেকে, অশুদ্ধ রক্ত এসে শেষ হয় Inferior Vena Cava-তে।

এই দুটি Vena Cava অশুদ্ধ রক্ত বয়ে নিয়ে আসে Right Atrium-এ। সেখান থেকে Tricuspid Valve দিয়ে ঐ অশুদ্ধ রক্ত নেমে আসে Right Ventricle-এ।

Right Ventricle-এর কাজ ঐ রক্ত Pulmonary Artery-র মাধ্যমে Pump করে ফুসফুসে পাঠিয়ে দেওয়া। সেখানে ঐ রক্ত বিশুদ্ধ হয় ও তা পরে শুদ্ধ হয়ে ফিরে আসে চারটি Pulmonary Vein দিয়ে Left Atrium-এ।

সেখান থেকে শুদ্ধ রক্ত Mitral Valve দিয়ে নেমে আসে Left Ventricle-এ।

Left Ventricle এই শুদ্ধ রক্ত পাম্প করে তা Aorta দিয়ে বের করে এবং সারা শরীরে তা ছড়িয়ে পড়ে। তারপর এই রক্ত Artery-র সুক্ষ্মাতিসুক্ষ্ম নালীগুলিও Capillaries Vein পার হয়ে অশুদ্ধ হয়ে আবার ফিরে আসে Vein Capillaries দিয়ে Vein-এ।

এইভাবে চক্রাকারে Heart-এর মধ্যে তার যে ক্রিয়া চলে, তা সারা শরীরের রক্ত পরিবহনের সঙ্গে জড়িত।

তা হলেই বেশ বোঝা যাচ্ছে—Right Atrium ও Right Ventricle-এ থাকে অশুদ্ধ রক্ত ও Left Atrium-এ থাকে শুদ্ধ রক্ত।

এই রক্তের পরিবহন প্রধানত তিনটি ভাগে বিভক্ত—

(1) Systemic Circulation বা সারা দেহের রক্ত প্রবাহ।

(2) Pulmonary Circulation বা ফুসফুসের রক্ত প্রবাহ।

(3) Coronary Circulation বা হৃদযন্ত্রের রক্ত প্রবাহ। যা পূর্বেও বলা হয়েছে।

(4) পেটের মধ্যে Arterial System-এর পর Venous System-এর মাঝে যে রক্ত প্রবাহ চলে, তা Portal-এর মধ্য দিয়ে পাস করে। তাকে বলা হয় Portal Circulation.

তা ছাড়া Aorta, Hepatic Artery দিয়ে Liver-এ রক্ত পাঠায়। Liver-এর মধ্যে তা অনেক ভাগে বিভক্ত হয়ে যায়। তারপর সারা Liver Cell-এর মধ্যে দিয়ে ঐ রক্ত যায় এবং অবশেষে তা আসে Veinules-এর মধ্যে দিয়ে Hepatic Vein-এ। সেটা তারপর Inferior Vena Cava-তে শেষ হয়।

পেটের মধ্যে Absorbed খাদ্যবস্তু Liver Cell-এ যায় রক্তের মাধ্যমে ও তাতে নানা পরিবর্তন প্রয়োজন হয়, যা করে থাকে Liver. তাই Portal Circulation-এর প্রয়োজন হয়।

এইভাবে যে Cardiac Circulation ও তার শাখা-প্রশাখা মিলে তার দৈর্ঘ্য ও সব Artery Vein Capillaries প্রভৃতির মিলিত দৈর্ঘ্য পাশাপাশি রাখলে কি বিরাট তা কল্পনাও করা যায় না। প্রতি মিনিটে রক্ত 72 বার এই সুদীর্ঘ পথ অতিক্রম করছে। একজন মানুষের শরীরের সব রক্তবাহী নালিকা ও তার ক্যাপিলারীগুলি পাশাপাশি রাখলে তা এই গোটা পৃথিবীটাকে ঘুরে আসবে একাধিক বার। তা হলে চিন্তা করা যায় এর মোট দৈর্ঘ্য কি বিরাট! তবে জালের মত ভাবে থাকে বলে আমরা তা বুঝতে পারি না।

তাই Circulation of Blood একটি অতীব প্রয়োজনীয় বিষয় ও একে Anatomy-র একটি প্রধান অংশ বলা হয়ে থাকে।

banglainternet.com

একাদশ পরিচ্ছেদ

রক্তের গঠন

(Composition of Blood)

রক্ত বা Blood হলো একটি তরল Tissue যার মধ্যে প্রধান দুটি অংশ থাকে। একটি ভাল অংশ বা Blood Plasma ও তাতে থাকে ভাসমান অন্য পদার্থগুলি বা Corpuscles.

সারা দেহে রক্তের পরিমাণ হলো দেহের মোট ওজনের বারো ভাগের এক ভাগ অর্থাৎ প্রায় 3 থেকে 6 লিটার। রক্তের মোট পরিমাণের 6 ভাগ হলো তরল Plasma —বাকি 45 ভাগ হলো এই Blood Cell-গুলি। Blood Cell-গুলি এই Plasma-তে ভাসমান থাকে।

রক্তের উপাদানগুলি

রক্তের Serum বা Plasma নিম্নোক্ত জিনিসগুলি দিয়ে তৈরি হয়—

জল—শতকরা 91 ভাগ।

প্রোটিন—শতকরা 8 ভাগ। (অ্যালবুমিন, গ্লোবিউলিন, ফাইব্রিনোজেন, প্রোথ্রম্বিন প্রভৃতি)।

বিভিন্ন লবণ—0.8 ভাগ। (সোডিয়াম, ক্লোরাইড, সোডি বাই-কার্ব ও ক্যালসিয়াম, ম্যাগনেসিয়াম, ফসফরাস, আয়রন প্রভৃতি সল্ট।)

এ ছাড়া রক্তের বাকি অংশ তৈরি হয় গ্লুকোজ, ফ্যাট, ইউরিয়া, ইউরিক অ্যাসিড, ক্রিটিনিন, অ্যামিনো অ্যাসিড প্রভৃতি দ্বারা। তা ছাড়াও থাকে অক্সিজেন, কার্বন ডাই-অক্সাইড, এন্‌জাইম প্রভৃতি।

লোহিত কণিকা

রক্তের Cell-গুলি তিন জাতীয়—

(1) Erythrocytes বা Red Blood Cell-বা লোহিত কণিকা ;

(2) Leucocytes বা White Blood Cell বা শ্বেত কণিকা।

(3) Blood Plateles-যেগুলি রক্ত জমাট বাঁধতে সাহায্য করে থাকে।

রক্তকণিকার পরিমাণ—রক্তে বিভিন্ন রক্তকণিকা কি পরিমাণ থাকে তা বোঝানো হচ্ছে—

(1) R. B. C. প্রতি কিউবিক মিলিলিটারে 5,00,000।

(2) W. B. C. প্রতি কিউবিক মিলিলিটারে 8,000।

(3) Platelets প্রতি কিউবিক মিলিলিটারে 350,000।

লোহিত কণিকা—এগুলি ছোট ছোট ডিম্বের মতো—তবে দুটিতেই এর মাঝ-খানে গর্তের মত থাকে।

রক্তের Plasma-র কোনও রঙ নাই, এই লোহিত কণিকার জন্যই রক্তের রঙ লাল দেখায়।

এগুলি এক একটি পৃথক ভাবে দেখলে তাদের Buff রঙের Plate দেখা যায়। কিন্তু অনেকগুলি একত্র মিলিত হয় বলে রক্তের রঙ লাল দেখায়।

banglainternet.com

এই লোহিত কণিকাদের জন্য প্রোটিন ও Iron প্রয়োজন হয়। এরাই এদের ভেতরের পদার্থ বা Haemoglobin, এটির রঙ লাল এবং এতে প্রচুর Iron থাকে।

দেহের অস্থিমজ্জা বা Bone Marrow-তে এই R. B. C. গুলি তৈরি হয়। প্রথমে তারা তৈরি হয় বড় বড় আকারে। তখন তাদের নিউক্লিয়াস থাকে। তারপর রক্ত প্রবাহে এলে আর নিউক্লিয়াস থাকে না। তা ভেঙে যায় ও Haemoglobin-এ মিশে যায়।

একটি লোহিত কণিকা গড়ে 115 দিন বাঁচে। তারপর তা ভেঙ্গে যায় বা লিভারে চলে যায়। সেখানে এটি পরিবর্তিত হয়ে লিভারের হলদে Pigment বা Bile Pig-ment-এর আকারে পিত্তের সঙ্গে বেরিয়ে আসে। এই দুটি Pigment হলো Biliverdin.

Haemoglobin অক্সিজেন বহনের কাজ করে বলে, শুধু রক্ত টকটকে লাল দেখায়। কিন্তু অশুদ্ধ রক্তে অক্সিজেন কম থাকে CO_2 বেশি থাকে বলে তা দেখতে অনেকটা নীলচে ধরনের দেখায়।

শরীরে Haemoglobin বা Iron-এর অভাব হলে Anaemia দেখা দেয়। এটি বোঝার জন্য Haemoglobin পরীক্ষা করা হয়। যদি এটা 100% থাকে অর্থাৎ 100 ml. রক্তে 15 গ্রাম থাকে, তবে সুস্থ দেহ। 80% পর্যন্ত সুস্থ। যদি এটা আরও কমে 50% হয়ে যায় অর্থাৎ 100ml. রক্তে 7 গ্রাম হয়, তবে রক্ত রক্তশূন্যতার পূর্বাভাস বলা যায়। অনেক সময় কঠিন রোগে এটি 35% অর্থাৎ 100 ml. রক্তে 5 গ্রাম দাঁড়ায়। এটি কিন্তু খুব খারাপ লক্ষণ।

শ্বেতকণিকা বা W. B. C.—শ্বেতকণিকা বা W. B. C. -র পরিমাণ হলো রক্তের প্রতি কিউবিক Mililetre-এ 6,000 থেকে 10,000 গড়ে বলা হয় 8,000 করে। এদের মধ্যে নানা ধরনের W. B. C আছে। নিচের Blood Film-এর মাইক্রোস্কোপিক ছবিতে তা দেখানো হয়েছে।

বিভিন্ন শ্বেতকণিকা	শতকরা	গড়ে
(1) নিউট্রোফিল বা Poly	60-70 ভাগ	66 ভাগ
(2) ইওসিনোফিল	1-4 ভাগ	3 ভাগ
(3) বেসোফিল	1-2 ভাগ	1 ভাগ
(4) লিম্ফোসাইট	22-30 ভাগ	25 ভাগ
(5) মনোসাইট	4-8 ভাগ	5 ভাগ
		মোট—100 ভাগ

এর শতকরা ভাগ যদি অনেকটা কম-বেশি হয়, তবে তা নানা রোগের লক্ষণ বলে বুঝতে পারা যায়।

প্লেটলেট—এদের সংখ্যা 250,000 থেকে 500,000 পর্যন্ত হয়। এরা দেখতেখুব ছোট ডটের মতো দেখায়। গড়ে এদের সংখ্যা 350,000। এরা কোন অঙ্গে রক্তপাত হলে রক্তকে জমাট বাঁধতে বা Coagulation করতে সাহায্য করে।

Plasma-র Protein—Plasma-তে নানা ধরনের Protein থাকে তা হলো—

(1) **Albumin**—রক্তের প্রায় 100 ml-এ গড়ে 3 থেকে 5 গ্রাম এগুলি থাকে।

banglainternet.com

(2) **Globulin**—রক্তের প্রতি 100 ml.-এ এরা গড়ে 2 থেকে 3 গ্রাম করে থাকে।

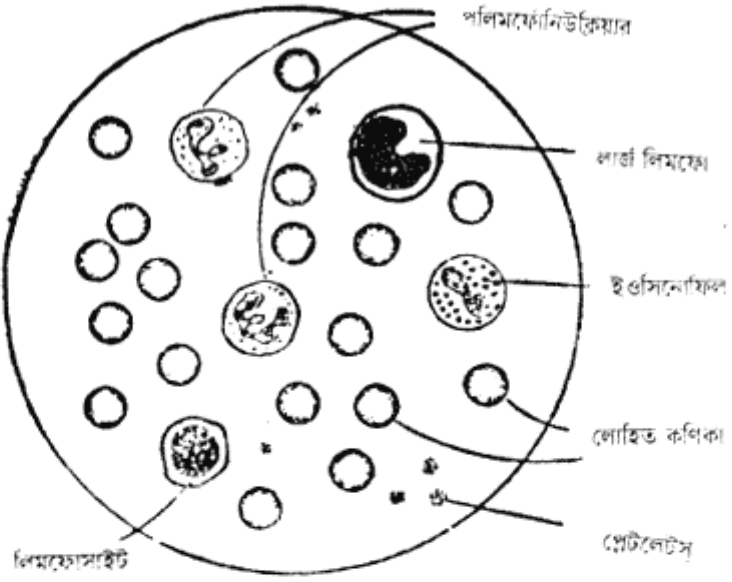

রক্তের বিভিন্ন কণিকা

(3) **Fibrinogen**—এরা রক্ত জমাট বাঁধতে সাহায্য করে।

রক্তের প্রধান কাজ

(1) রক্তের R. B. C.-এর Haemoglobin রক্তের অক্সিজেন বহনে সাহায্য করে। সেটি রক্ত দেহের টিসুতে পৌঁছে দেয়।

(2) দেহের পরিত্যাজ্য পদার্থ বের করে দেয়। যেমন—

(a) কার্বন ডাই-অক্সাইড।

(b) ইউরিয়া, ইউরিক অ্যাসিড প্রভৃতি কিড্‌নীর মাধ্যমে।

(c) অতিরিক্ত জল—চর্ম, ফুসফুস ও কিড্‌নীর মাধ্যমে।

(d) অতিরিক্ত গ্লুকোজ প্রভৃতি বা অন্যান্য পদার্থ জমলে তাও কিড্‌নী দিয়ে বের হয়ে যায়।

(3) শরীরের সব টিসুতে পুষ্টি বহন করে নিয়ে যায়।

(4) শরীরের এণ্ডোক্রিন গ্রন্থির রস—যা ধমনী দিয়ে সারা দেহে ছড়িয়ে দেয়।

(5) শরীরের Antibody বহন করে, যা রোগ প্রতিরোধ করতে বিশেষভাবে সাহায্য করে।

(6) রক্তের মধ্যে Phagocyte Cell থাকে। শরীরে বীজাণু প্রবেশ করলে এরাই তাদের ধ্বংস করে।

রক্তের Reaction—সব সময় রক্ত হয় Alkaline, তবে জ্বর হলে বা অম্ল প্রভৃতি হলে শরীরে Acid জমে Acidosis হতে পারে, তা দেহের পক্ষে খুব খারাপ। তা হলে সঙ্গে সঙ্গে Alkali খেতে দিতে হবে।

banglainternet.com

দ্বাদশ পরিচ্ছেদ
শরীরের প্রধান শিরা ও ধমনীগুলি

আগেই বলা হয়েছে যে, শরীরে Circulatory System-কে প্রধানত চারটি ভাগে ভাগ করা হয়। তার মধ্যে সর্বপ্রধান একটি ভাগ বা Coronary Circulation সম্পর্কে পূর্বেও বলা হয়েছে। এখন আমরা Systematic Circulation সম্পর্কে আলোচনা করছি।

শরীরের এই রক্তপ্রবাহ দুই ধরনের রক্তবাহী নালী দিয়ে চলে। তা হলো—

(1) Artery বা ধমনী ও তার শাখা-প্রশাখা এবং (2) Veins বা শিরা ও তার শাখা-প্রশাখা।

প্রধান ধমনীগুলি

দেহের সর্ববৃহৎ ধমনী বা মহাধমনীর নাম হলো Aorta—যা বাঁ দিকের Ventricle থেকে বেরিয়ে গিয়ে সারা দেহে রক্ত প্রবাহ ছড়িয়ে দেয়। এটি বুকের মধ্যে দিয়ে ও পরে পেটের মধ্যে দিয়ে নিম্নে নেমে যায়। বুকের মধ্যে যে অংশ, তাকে বলা হয়—Thoracic Aorta ও পেটের অংশের নাম হলো Descending Aorta.

Thoracic Aorta-কে আবার তিনটি অংশে ভাগ করা যায়। তা হলো—

(1) Ascending Aorta—যা হৃৎপিণ্ড থেকে উঠে।

(2) Arch of Aorta—তা হলো একটি খিলানের মত অংশ।

(3) Descending Aorta—যা Thorax-এর পেছন দিক দিয়ে Diaphragm পর্যন্ত নেমে আসে।

এরপর Aorta Diaphragm—এর পেছন দিয়ে সোজা পেটের দিকে নেমে যায়। তখন তার নাম হয় Abdominal Aorta.

Ascending Aorta হলো সেটি, যেটি Left Ventricle থেকে উঠে 2 ইঞ্চি উপরে ও ডানদিকে যায়। তারপরে এটি পেছনে ও বাঁ দিকে গোল হয়ে যে বাঁক নেয় তাকে বলে Arch of Aorta. এই Arch-টি ঠিক থাকে Manubrium Sterni-এর পেছনে। বাঁ দিকে 4th Thoracic Vertebra-র Level-এ এটি গিয়ে নামে Descending Aorta নাম নিয়ে। 12th Thoracic Vertebra-র Level-এ এসে এটি Diaphragm-এর ছিদ্র পথ দিয়ে প্রবেশ করে পেটে—তখন এর নাম হয় Abdominal Aorta.

Abdominal Aorta, Lumber ভার্টিব্রাগুলির উপর দিয়ে বা সামনে দিয়ে যায় এবং 4th লাম্বার ভার্টিব্রা বরাবর, এটি দুটি Iliac Artery-তে ভাগ হয় দুটি পায়ের দিকে যায়।

THORACIC

Ascending—দুদিকে দুটি Coronary Artery.

Arch—1. Innominate Artery যার দুটি ভাগ—ডানদিকের Subclavian Artery এবং ডানদিকের Common Carotid Artery.

2. বাঁ দিকের Common Carotid Artery.

3. বাঁ দিকের Subclavian Artery.

Descending—4. ডান ও বাঁ দিকের Intercostal Artery গুলি এখান থেকে ওঠে।

banglainternet.com

ABDOMINAL (1) Coeliac Artery-র শাখাগুলি ঃ
Hepatic Artery
Gastric Artery
Splenic Artery

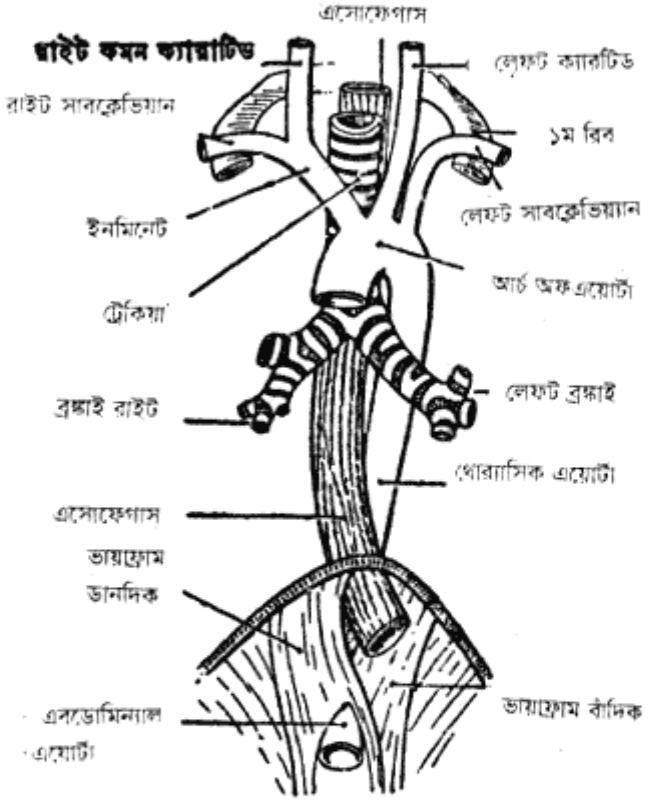

Aorta-র শাখাগুলি (Branches)
(2) Superior Mescenteric Artery
(3) ডান ও বাঁ দিকের Renal Artery
(4) Inferior Mescenteric Artery
(5) ডান ও বাঁ দিকের Common Iliac Artery

Innominate **ধমনী**

এটি একটি বৃহৎ ধমনী ও একটি অতি প্রধান ধমনী। এটি এওর্টার Arch থেকে ওঠে Manubrium Sterni-এর পেছনে ও ডান দিকে।

এটি উপরের দিকে ও ডানদিকে যায়। এটি দু ইঞ্চি লম্বা। তার পরেই এটি দুটি ভাগে ভাগ হয়ে যায়— (1) Right Common Carotid ধমনী।
(2) Right Subclavian ধমনী।

banglainternet.com

Common Carotid ধমনী

আগেই বলা হয়েছে যে ডানদিকের Common Carotid ধমনীটি ওঠে Inno-minate ধমনী থেকে। কিন্তু বাঁ দিকেরটি ওঠে, প্রত্যক্ষভাবে Arch of Aorta থেকে। তারপর দুটি দুদিকে একই ভাবে যায়। এটা একটা আবরণ বা Sheath-এ আবৃত থাকে—তার নাম Carotid Sheate. এর সঙ্গে Internal Jugular Nerve Vein ও Vagus একই আবরণে আবৃত থাকে।

এটি গলার পেশীগুলি দিয়ে ঘেরা থাকে। এটি Larynx বা স্বরযন্ত্রের Level-এ এসে হঠাৎ দুটি ভাগে ভাগ হয়ে যায়—তা হলো—

(1) External Carotid ধমনী। (2) Internal Carotid ধমনী।

External Carotid ধমনী

এই ধমনী দুদিকের মাথা ও গলার বাইরের দিকটিকে Supply করে থাকে। গলার দু'পাশে একটু গভীরে চাপ দিলে এই ধমনীর Pulse বুঝতে পারা যায়। এর আবার প্রধান কয়টি শাখা আছে—

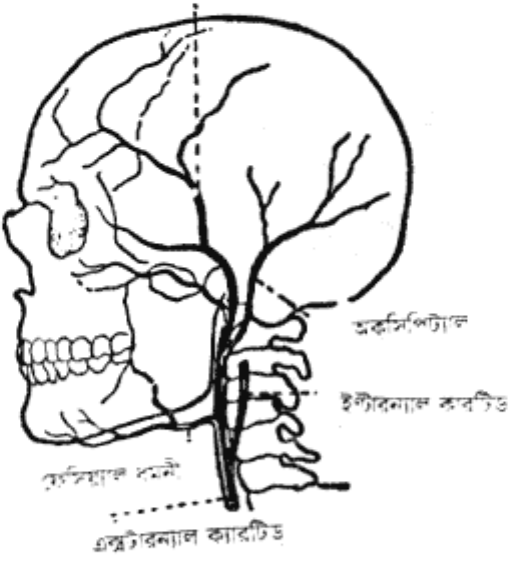

মুখ ও গলার ধমনী

(1) **Facial ধমনী**—এটি নিচের চোয়ালের হাড়ের Angle থেকে একটু সামনে দিয়ে উপরে যায় ও মুখমণ্ডলে রক্ত সরবরাহ করে থাকে। এর Pulse-ও বাইরে থেকে বোঝা যায় না।

(2) **Temporal ধমনী**— এটি কানের সামনে দিয়ে উঠে যায় এবং Scalp-এর Frontal, Parietal এবং Temporal অংশকে রক্ত সরবরাহ করে থাকে।

(3) **Occipital ধমনী**—এটি কানের পেছন দিক দিয়ে মাথার Scalp-এর Occipital অংশকে রক্ত সরবরাহ করে থাকে।

banglainternet.com

(4) **Maxillary ধমনী**—এটি উপরের চোয়ালে রক্ত সরবরাহ করে। এর একটি প্রধান শাখা হলো Middle Meningeal ধমনী—যা করোটির মধ্যে প্রবেশ করে।

Internal Carotid ধমনী

এটি Common Carotid ধমনী থেকে উদ্ভূত হয় এবং করোটির (Skull) Carotid Foramen দিয়ে ভেতরে প্রবেশ করে। Middle Carnial Fossa-তে গিয়ে এটি Anterior ও Middle Carebral ধমনীতে বিভক্ত হয়—যা Brain-এ রক্ত পৌঁছে দেয়। এ থেকে একটি শাখা বের হয় Opthalmic ধমনী—যা চোখে রক্ত পৌঁছে দেয়।

Anterior-এ Middle Cerebral ধমনী, একটির সঙ্গে অন্যটির Communicating ধমনী দ্বারা যুক্ত হয়। পেছন দিকের Basilar Artery ও Posterior Communicating ধমনীর সঙ্গে যুক্ত হয়। তার ফলে এটি একটি Circle of Willis তৈরি করে যা ঠিক Brain-এর তলে বা Base-এ অবস্থান করে থাকে।

কিভাবে এই Circle-এ শিরাগুলি অবস্থান করে, তা ছবি দ্বারা বোঝানো হলো। এটি ব্রেনকে রক্ত সরবরাহ করার একটি প্রধান ধমনী তন্ত্র—তাই এটি ভালভাবে অনুধাবন করা অবশ্য কর্তব্য।

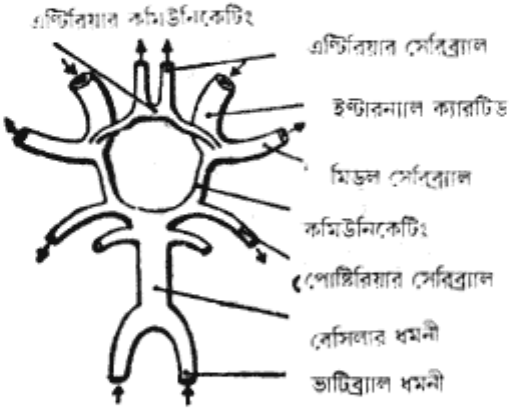

সার্কল অব উইলিস

Subclavian ধমনী

ডানদিকের Subclavian ধমনী Innomiate ধমনী থেকে ওঠে—বাঁ দিকেরটি ওঠে প্রত্যক্ষভাবে Arch of Aorta থেকে। এটি প্রথম Rib-এর উপর দিয়ে ও Clavicle-এর তলা দিয়ে যায়। বগল বা Axilla-তে প্রবেশ করে বলে তার নাম Axillary ধমনী। এটি তখন হয় হাতের প্রধান ধমনী।

Axillary-তে প্রবেশ করার আগে এ থেকে তিনটি শাখা বের হয়।

তা হলো—

(1) Vertebral Artery—যা Cervical Vertebra-গুলির মাঝের বিশেষ ছিদ্র দিয়ে যায় ও করোটির মধ্যে প্রবেশ করে বিরাট Foramen Magnum দিয়ে। এটি Brain-এর পেছন দিকে Supply করে।

(2) Thyroid Gland-এর জন্য শাখা।

banglainternet.com

(3) Internal Mammary Artery—ডায়াফ্রাম, স্তন, পেশী প্রভৃতি নানা অংশে রক্ত সরবরাহ করে 8 ধরনের শাখার দ্বারা।

Axillary ধমনী

এটি Subclavian ধমনীর পরবর্তী নাম। তার পরে এর নাম হয়, Brachial ধমনী।

Brachial ধমনী

এটি Axilla থেকে নেমে আসে, কনুইয়ের সামনের Cubital Fossa পর্যন্ত।

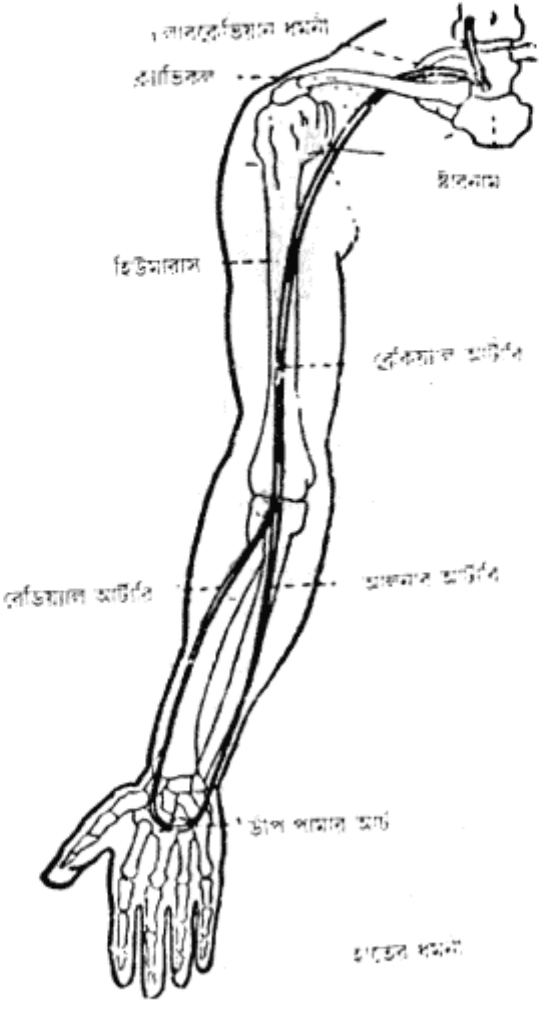

হাতের ধমনীগুলি

তারপর এটি Radial ও Ulna নামে দুটি ভাগে ভাগ হয়ে যায়।

banglainternet.com

Radila ধমনী

এটি Cubital Fossa থেকে নেমে আসে কব্জিতে। কব্জির বাইরের (Lateral) দিকে ভেতরে পিঠে, এটির Pulse বা Redial Pulse অনুভব করা যায়।

Ulnar ধমনী

এটি Radial ধমনীর মতো এতটা Superficial নয়। এটি Cubital Fossa থেকে Ulna হাড়টির সামনে দিয়ে নিচে নেমে আসে।

Plamar Arch-গুলি

Radial ও Ulnar Artery শেষের দিকে দুটি ভাগ হয়ে করতলের আড়াআড়ি ভাবে দুটি Arch তৈরি করে—একটি উপরে ও অন্যটি গভীরে থাকে।

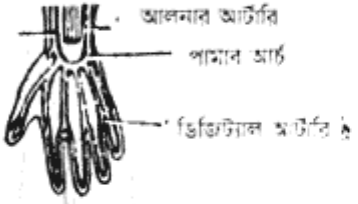

আঙ্গুলের ও চেটোর ধমনী

তাদের নাম Superficial Palmar Arch ও Deep Palmar Arch.

এদের থেকে শাখা বের হয়ে (Digital Arteries) আঙ্গুলগুলিতে চলে যায়।

Abdominal Aorta ধমনীর শাখাগুলি

Abdominal Aorta, Diaphragm-এর পেছন দিক দিয়ে গেছে। তা থেকে অন্য শাখা বের হয়ে পেটের মধ্যেকার সব যন্ত্রে রক্ত পাঠায়। তা ছাড়া পরে এটি Iliac Artery-তে বিভক্ত হয়ে, পায়ে রক্ত সরবরাহ বা প্রেরণ করে।

Coeliac ধমনী

এটি Abdominal Aorta-র সামনে থেকে বের হয়। তারপর তিনটি ভাগে ভাগ হয়ে যায়।

(1) Gastric Artery—যা পাকস্থলিকে Supply করে।

(2) Hepatic Artery—যা লিভারকে Supply করে।

(3) Splenic Artery যা Spleen-কে Supply করে। এটি আঁকাবাঁকা ভাবে Pancreas-এর উপরের বর্ডার দিয়ে যায়। এটি Stomach-এর পেছন থেকে বাঁ দিকে গিয়ে Spleen-এ প্রবেশ করে।

Renal ধমনী

দুটি Renal ধমনী দু-দিক থেকে বের হয় ও দুটি Kidney-তে প্রবেশ করে। এটি Seconal Lumber Vertebra-র Level-এ Aorta থেকে বের হয়। Aorta বাঁদিকে ঘেঁষে অবস্থান করে বলে ডানদিকের Renal Artery আকারে বড় হয়।

banglainternet.com

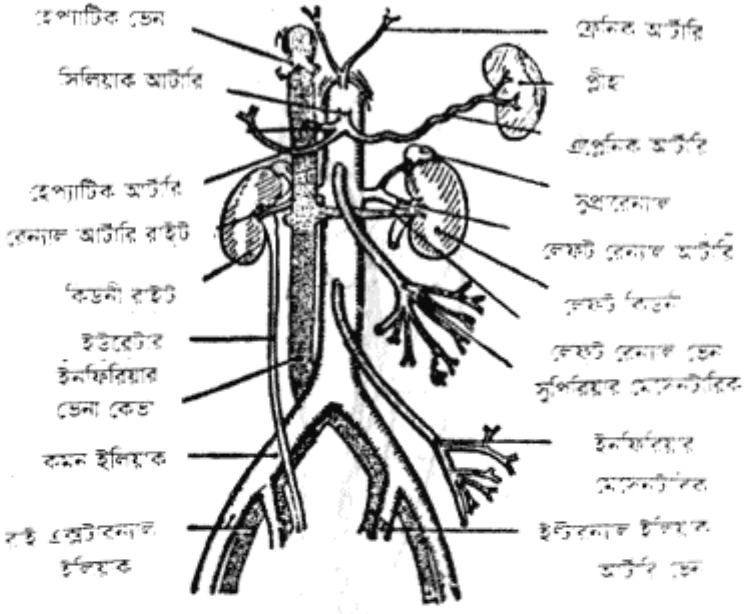

এবডোমিন্যাল এয়োর্টা

(Superior Mescenteric ধমনী)

Renal ধমনীর কাছাকাছি Aorta-র সামনে থেকে এটি ওঠে। Duodenum-এর শেষ প্রান্তের সামনে দিয়ে এটি Peritoneum বা Mescentery-তে যায় ও নানা ভাগে বিভক্ত হয়ে সমস্ত ক্ষুদ্র অন্ত্র ও বৃহৎ অন্ত্রের প্রথম অংশে রক্ত প্রেরণ করে।

Inferior Mescenteric ধমনী

এটিও Aorta-র সামনে থেকে ওঠে এবং Caecum ও Rectum-এ রক্ত প্রেরণ করে থাকে।

Common Iliac ধমনী

Aorta দুটি Common Iliac ধমনীতে বিভক্ত হয়। এটি দুই ইঞ্চি পর্যন্ত নেমে, তারপর দুটি ভাগে তা বিভক্ত হয়—

(1) Internal Iliac ধমনী।

(2) External Iliac ধমনী।

banglainternet.com

Internal Iliac ধমনী

এটি নিচে নেমে Pelvic Cavity-তে প্রবেশ করে এবং সেখানকার সব যন্ত্রকে রক্ত পাঠায়। মেয়েদের ক্ষেত্রে, এ থেকে Uterine Artery বের হয়ে জরায়ুতে রক্ত প্রেরণ করে।

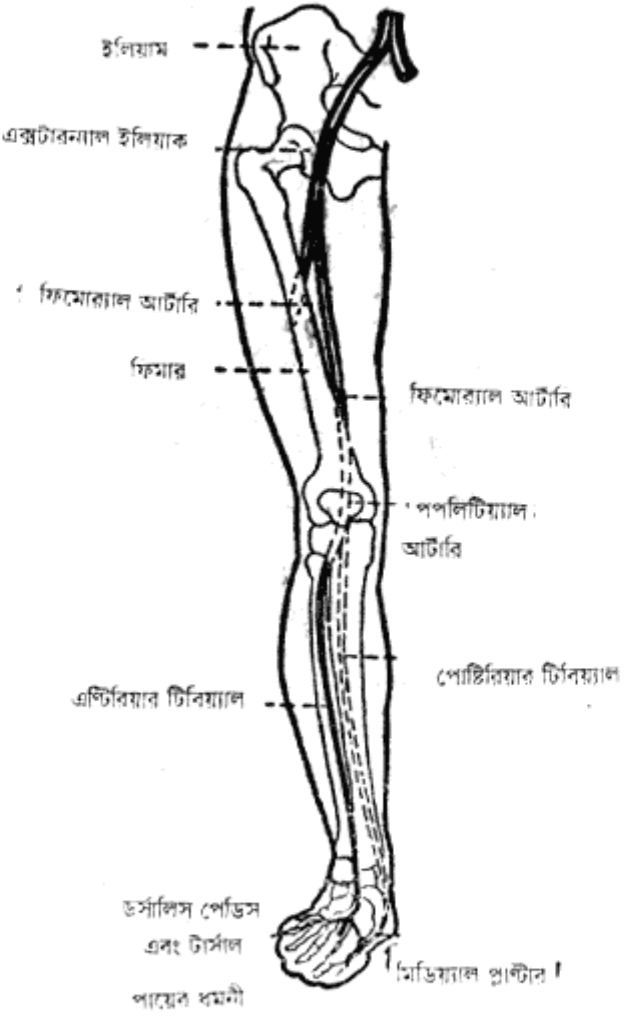

পায়ের ধমনী

External Iliac ধমনী

এটি Pelvis পর্যন্ত নেমে এসে Inguinal Ligament-এর নিচের দিয়ে যায়। তারপর এর নাম হয়ে যায় Femoral Artery. এটিই হলো পায়ের প্রধান ধমনী, যা নানা ভাগে পরে বিভক্ত হয়ে, গোটা পায়ে রক্ত পাঠায়।

banglainternet.com

Femoral ধমনী

Inguinal Ligament-এর মাঝ দিয়ে নিচে নেমে External Iliac ধমনীর নাম হয় Femoral ধমনী। Anterior Superior Spine ও Symphysis Pubis-এর ঠিক মাঝের পয়েন্ট দিয়ে এটি নিচে নেমে আসে। প্রথমে এটি Femoral Triangle-এ বেশ Superficial থাকে—তারপর গভীর পেশীর মধ্যে চলে যায়। অবশেষে এটি পেছনের Popliteal Fossa-তে প্রবেশ করে—তখন এর নাম হয় Popliteal Artery. এর থেকে একটি শাখা Profunda Femoris Artery-এর পেছন দিকে Supply করে।

Popliteal ধমনী

Popliteal Space-এ বসে, Femoral ধমনীর নাম হয় Popliteal ধমনী। এটি দুটি ভাগে ভাগ হয়—

(1) Anterior Tibial ধমনী

(2) Posterior Tibial ধমনী

পায়ের তলার পেশী

Anterior Tibial ধমনী

এটি Tibia ও Fibula-র সামনে দিয়ে যায় ও পায়ের সামনের দিকে Supply করে এটি পায়ের Dorsum-এ এসে, এর নাম হয় Dorsails Pedis ধমনী। এটি পায়ের Dorsum-কে Supply করে।

banglainternet.com

Posterior Tibial ধমনী

Posterior Tibial থেকে একটি শাখা বের হয়, সেটা Peroneal Artery. Posterior Tibial পেছনের দিকে Medial দিক দিয়ে যায় ও Peroneal-টি Lateral দিক দিয়ে যায়।

Posterior Tibial ধমনী Medial Malleolus-এর পাশ দিয়ে Sole of Foot-এ গিয়ে দুটি ভাগে বিভক্ত হয়। একটি হলো Medial ও অন্যটি Lateral Planter Artery.

Sole of Foot-এর নিচে হাতের মত পায়েও এটি দুটি ধমনী মিলে দুটি Planter Arch গঠন করে—যা থেকে প্রত্যেকটি আঙ্গুল অবধি রক্ত ছড়িয়ে পড়ে।

শিরা ও ধমনীর গঠনের পার্থক্য

ধমনীগুলি Heart থেকে সারা দেহে রক্ত Supply করে আর শিরাগুলি প্রান্ত থেকে রক্ত বহন করে Heart-এ ফিরিয়ে নিয়ে আসে।

এদের প্রত্যেকেরই তিনটি করে Layer থাকে। তা হলো—

(1) বাইরের Fibrous কোট।

(2) মাঝের Muscular কোট।

(3) ভেতরের Endothelium.

ভেতরের Endothelium শিরা ও ধমনীতে প্রায়ই একই প্রকার। এটি হলো মাত্র একটি Layer of Pavement Epithelium.

Muscular Coat ধমনীতে হয় মোটা—Vein-এ হয় অনেক সরু।

বাইরের Fibrous Coat-টি আবার Artery-র থেকে Vein-এ বেশি মোটা হয়।

বড় বড় Artery-তেও Vein-এ যে রকম গঠন দেখা যায়, ছোট ছোট Veineules এবং Arterioles-এও একই ধরনের গঠন দেখা যায়। আবার Venous ও Arterial Capillaries-এর সামান্য গঠনের পার্থক্য দেখা যায়—তবে তা খুব বেশি নয়।

banglainternet.com

ত্রয়োদশ পরিচ্ছেদ
শরীরের প্রধান প্রধান শিরাগুলি
(Venous System)

শরীরের প্রধান ধমনী বা মহাধমনী যেমন একটি অর্থাৎ Aorta—Vein-এর বেলায় তা নয়। এটি দুটি প্রধান ভাগে বিভক্ত। তা হলো—

(1) উপরের মহাধমনী বা Superior Vena Cava.

(2) নিচের মহাধমনী বা Inferior Vena Cava.

Superior Vena Cava-তে হাত এবং মাথা, মুখ থেকে সব রক্ত আসে। Peritoneal Cavity-র ভিতরে যে Portal Circulation হয়, তা Liver-এ গিয়ে Hepatic Vein-এর মাধ্যমে Inferior Vena Cava-তে এসে পৌছায়।

Superior Vena Cava	(1) হাতের শিরা	Superficial Deep
	(2) মাথা ও গলার শিরা	Superficial Deep
Inferior Vena Cava	(3) পায়ের শিরা	Superficial Deep
	(4) পেটের শিরা	Peritoneum-এর বাইরে এবং ভেতরে Portal শিরাগুলি

এবারে প্রত্যেকটি ভাগ সম্পর্কে পৃথক পৃথক ভাবে বর্ণনা করা হচ্ছে—

Superficial Vein-গুলির অধিকাংশ বাইরে থেকে দেখা যায়। হাত, পা, মাথা ও গলাতে এদের দেখা যায়।

Deep Vein-গুলি ভেতরে থাকে ও প্রধান প্রধান ধমনীর সঙ্গে সঙ্গে যায়। কখনো বা ধমনীর দুদিক দিয়ে দুটি যায়।

Artery Capillaries যেখানে শেষ হয় তারপরে শুরু হয় Vein Capillaries. তাদের কাজ শুধু রক্ত সংগ্রহ করা ও শিরাতে পৌছে দেওয়া। তারপর তা সেখান থেকে বড় বড় শিরাতে গিয়ে পড়ে।

হাতের শিরা

Deep Vein হাতে আছে Redial ও Ulnar Vein. তারা একত্রে মিলে গঠিত হয় Brachial Vein. ঠিক কনুই-এর সামনে Cubital Fossa-তে এটি হয় Axillary Vein এবং অবশেষে যে Subclavian Vein দুদিকের দুটি Subclavian Vein মাথা থেকে আসা Internal Jugular Vein-এর সঙ্গে মিশে হয় Innominat Vein.

banglainternet.com

দুদিকের দুটি Innominate Vein মিলে হয় Superior Vena Cava. এটি অবশেষে হার্টের Right Atrium-এ এসে Open করে।

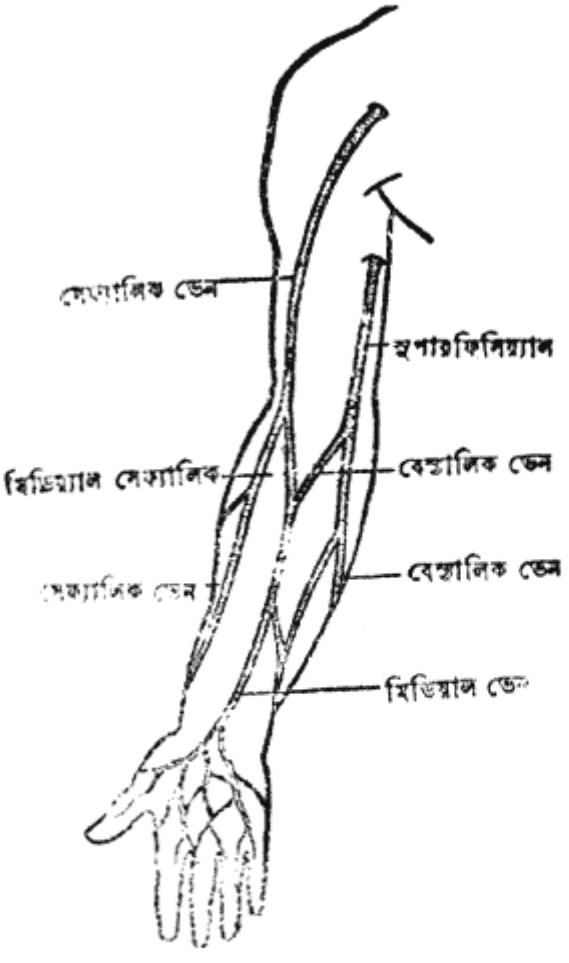

হাতের সুপারফিসিয়্যাল শিরাগুলি

হাতের Superficial শিরা

এরা হাতের ছোট ছোট সরু শিরা বা Network-এ শুরু হয়। Palm-এর Vein-গুলি মিলিত হয়ে যায় Median Vein-এ।

Dorsum-এর Medial দিক থেকে শিরাগুলি যায় Basalie Vein-এ, এবং Lateral দিক থেকে যায় Cephalic Vein-এ। Median Vein উপরে উঠে হাতের সামনের দিকে দুটি ভাগে ভাগ হয়েছে—তা হলো Median Basalic ও Median Cephalic Vein. এ দুটি শিরা Cephalic ও Basalic Vein-এ গিয়ে মেশে।

banglainternet.com

সাধারণত Median Basalic Vein-এ, Intravenous ইনজেকশন দেওয়া হয়।

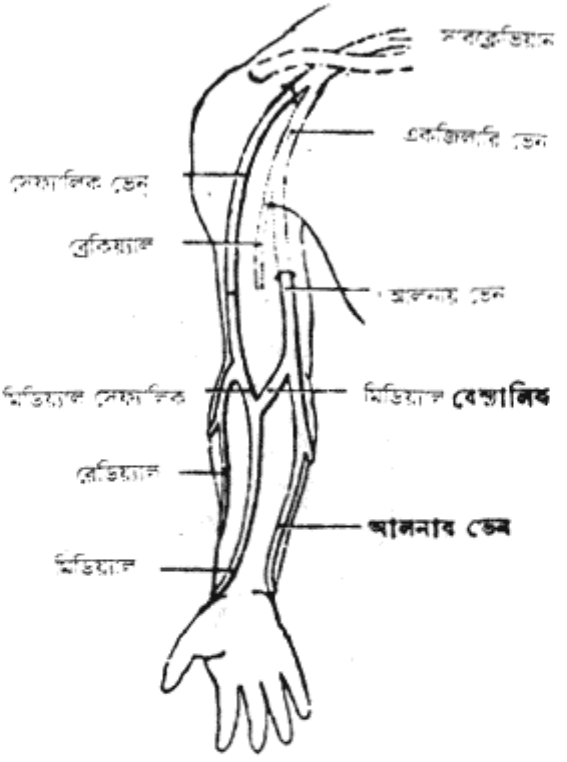

হাতের সুপারফিসিয়্যাল শিরাগুলি

Basalic Vein হাতের Medial দিক দিয়ে উপরে উঠে যায়—তারপর এটি উপরের হাতে Deep Fascia ভেদ করে গভীরে চলে যায়। তারপর এটি হয় Deep-Brachial Vein, যা পরে হয় Axillary Vein Redial-এ Ulnar Vein দুটি এর সঙ্গে এসে মেশে।

মাথা ও মুখের শিরা

(Vein of Head & Neck)

করোটি বা Skull-এর ভেতরের রক্ত বয়ে আসে কতকগুলি Veinous Sinus-এ।

(1) Superior Longitudinal বা Sagittal Sinus—এটি মাথার প্রায় মাঝখান দিয়ে যায় ও Falx Cerebri-র উপরের বর্ডার নির্দেশ করে। এটি ব্রেনের রক্ত নেয়।

banglainternet.com

(2) Inferior Sagittal-Sinus—এটি আরও নিচে থাকে ও Falx Cerebri-এর কাছাকাছি ব্রেন টিসু থেকে রক্ত গ্রহণ করে।

(3) Straight Sinus—এটি পেছনের দিকে থাকে। এটি Falx Cerebri ও Tentorium Cerebeli-এর ঠিক মাঝ দিয়ে যায়। চিত্র দেখে তা বোঝা যাবে।

(4) দুটি Transverse Sinus দুটি Skull-এর কাছাকাছি থাকে এবং অন্য সব Sinus থেকে রক্ত গ্রহণ করে। এটি দুদিকের দুটি Jugular Foramen দিয়ে বেরিয়ে আসে এবং গলাতে এসে দুটিকে দুটি Right ও Left Internal Jugular Vein-এ পরিণত হয়।

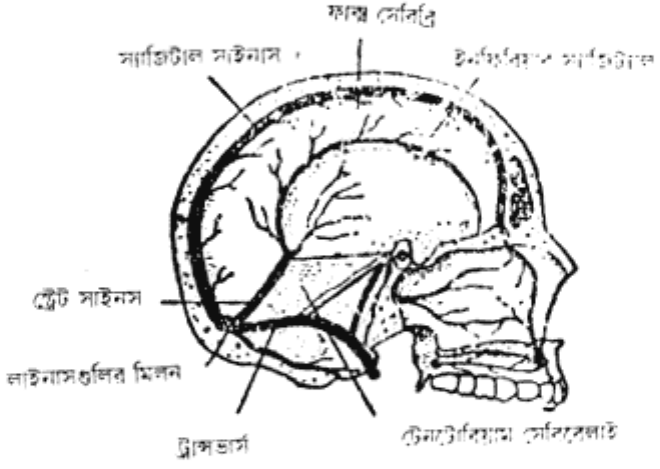

মাথার ভেতরের সাইনাসগুলি

(5) আরও কয়েকটি Sinus আছে—তার মধ্যে প্রধান হলো Skull-এর Deep-এ দুটি Cavernous Sinus. এ দুটি Sphenoid হাড়ে দুদিকে দুটি থাকে।

এটি অক্ষিকোটরে, নাক, গাল ও Brain-এর নিচের কিছুটা অংশ থেকে রক্ত নিয়ে আসে। এই সব জায়গাতে তাই Infection হলে তা এই Sinus-কে আক্রমণ করে ও মারাত্মক অবস্থা হয়।

Internal Jugular শিরা

এটি গলাতে থাকে গভীরে। Skull থেকে যে রক্ত আসে, তা এতে এসে পড়ে। তা ছাড়া এতে এসে পড়ে জিহ্বা থেকে Lingual Vein—তা ছাড়া এতে এসে পড়ে Face থেকে Facial ও কান থেকে শিরা। দুদিকে এই দুটি শিরা Subclavian শিরার সঙ্গে মিশে Innominte শিরা গঠন করে।

banglainternet.com

External Jugular শিরা

এটি একটি Superficial শিরা এবং কানের সামান্য পেছনে ও নিচে তৈরি হয়। ঐ অঞ্চলের Scalp-এর Parietal, Temporal ও Occipital ছোট ছোট Vein-এর মিলনে এটি তৈরি হয়। External Jugular Internal Jugular-এর সঙ্গে যুক্ত হয়।

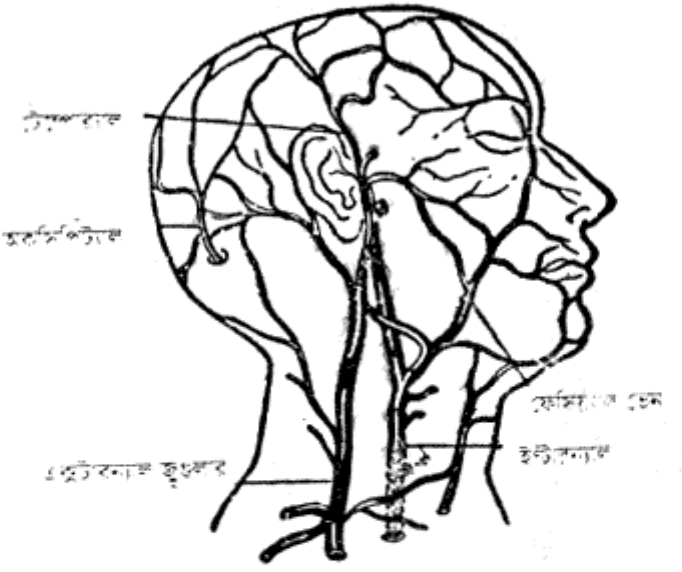

মুখের ও গলার শিরা

বুকের শিরাগুলি

(Veins of the Thorax)

Subclavian শিরা বা Internal Jugular শিরা মিলে তৈরি হয় Innominate শিরা। এটি দুদিকে দুটি থাকে। দুটি মিলে তৈরি হয় Superior Vena Cava. Innominate Vein ডান দিকের চেয়ে বাঁ দিকেরটি লম্বায় একটু বড় হয়ে থাকে।

মাথা ও হাত থেকে সব রক্ত এটি গ্রহণ করে। তা ছাড়া বুকের রক্তও এটি গ্রহণ করে। এতে Mammary Vein-এ এসে মেশে।

Azygos Group-এ শিরাগুলি Thorax-এর Wall থেকে সব রক্ত বহন করে নিয়ে আসে। Bronchus থেকেও এটি রক্ত আনে ও সর্বশেষে এটি এসে মিলিত হয় Superior Vena Cava-তে।

Superior Vena Cava—এটি প্রায় তিন ইঞ্চির মত লম্বা হয়। দুদিকের দুটি Innominate শিরা মিলে এটি তৈরি হয়—এ ছাড়া Azygos শিরাও এসে যুক্ত হলে Right Atrium-এ Open করে।

banglainternet.com

পেট (Abdomen) ও Pelvis-এর শিরাগুলি

প্রথমে পা থেকে রক্ত বয়ে আসে Femoral Vein দিয়ে। Inguinal Liga- ment পার হবার পর এর নাম হয় External Iliac শিরা। Internal Iliac শিরা আবার Pelvis থেকে রক্ত বয়ে আনে।

External Iliac ও Internal Iliac-দুটি মিলিত হয় Sacro-Iliac Joint-এর সামনে। তখন এর নাম হয় Common Iliac শিরা।

5th লাম্বার ভার্টিব্রার ডানদিকের দুটি Common Iliac শিরা একত্র মিলিত হয়ে Inferior Vena Cava তৈরি হয়।

Inferior Vena Cava

পায়ের সামনের শিরা

Inferior Vena Cava-তে অনেক শিরা এসে মিলিত হয়। Diaphragm-এর নিচে এটি বিভিন্ন অংশ থেকে রক্ত নিয়ে Diaphragm ভেদ করে বুকে উঠে যায় ও তারপরে তা Right Atrium-এ প্রবেশ করে।

পেছনে Abdominal Wall থেকে রক্ত আনে Lumber Vein—ঐটি এতে মেশে। Renal ও Suprarenal Vein, Testiculer বা Ovarin Vein ও Inferior Phrenic Vein-গুলি এতে এসে যুক্ত হয়।

তা ছাড়া Portal Vein, Peritoneum-এর ভেতরের সব যন্ত্র থেকে রক্ত বয়ে এনে Liver-এ প্রবেশ করে। তারপর Liver-এর মাঝ দিয়ে, তার Tissue-এর মধ্য দিতে গিয়ে সৃষ্টি হয় Hapatic Vein. এটিও Open করে Inferior Vena Cava-তে।

পায়ের শিরাগুলি

পায়ের Deep Vein-গুলি ধমনীর সঙ্গে সঙ্গে চলে যেমন—Anterior ও Posterior Tibial Vein. এ দুটি Popliteal Fossa-তে এসে তৈরি করে Popliteal Vein. এটি উপরে উঠে গিয়ে হয় গভীর Femoral Vein. দুটি মিলে বস্তিকোটরে প্রবেশ করে হয় External Iliac Vein. তার সঙ্গে Pelvis-এর Internal Iliac মিলে হয় Common Iliac Vein.

banglainternet.com

এবারে Superficial Vein-এর কথা বলা হচ্ছে—

পায়ের Dorsum এবং সামনের দিকের সব রক্ত এসে প্রবেশ করে একটি বৃহৎ ও লম্বা Superficial Vein-এ এবং এর নাম হলো Long Saphenous শিরা। এটি দেহের মধ্যে সবচেয়ে লম্বা Superficial শিরা। এটি পায়ের Medial-এর ধার দিয়ে আগাগোড়া উপরে উঠে যায়। Saphenous Opening দিয়ে Deep Fascia ভেদ করে, মেশে Femoral শিরাতে।

এ ছাড়া পায়ের পেছনের দিকে আছে Short Saphenous শিরা। এটি পায়ের পিছন দিকে Lateral Side দিয়ে যায়। এটি পায়ের পেছনের রক্ত বয়ে নিয়ে যায়। এটি ঠিক হাঁটু পর্যন্ত গিয়ে Deep Fascia ভেদ করে ভেতরে চলে যায় এবং তারপর Deep Vein, Popliteal Vein-এ গিয়ে মেশে।

পায়ের, হাতের ও দেহের সব Superficial Vein-ই Deep Vein-এ মেশে।

পায়ের পেছনের শিরা

পেটের Portal Vein & Portal Circulation

পেটের মধ্যে Peritoneum-এর ভেতর দিকে যে যন্ত্রাদি থাকে, সবার রক্ত প্রত্যক্ষ-ভাবে এতে Inferior Vena Cava-তে পড়ে না। এরা এসে পড়ে Portal Vein-এ। তারপর তা Liver Tissue-এর মাঝ দিয়ে যায়। তারপর আবার Liver থেকে বের হয় Hepatic Vein. তা গিয়ে মেশে Inferior Vena Cava-তে। একে বলা হয় বিশেষ ধরনের Portal Circulation.

Portal Vein-এ যে সব Vein এসে মেশে তা হলো—

(1) Anus থেকে Anal Vein.

(2) Rectum থেকে Rectal Vein.

banglainternet.com

(3) Small ও Large Intestine থেকে Mescenteric Vein.

(4) Pancreas ও Splenic Vein.

(5) Oesophagus, Stomach ও Duodenum থেকে Gastric Vein.

এইসব Vein-এর রক্ত Portal Vein-এর মধ্যে প্রবেশ করে।

Portal Vein থেকে এই রক্ত যায় Liver-এ। Liver-এর সব টিসু ও Liver-এর Lobule-এর মধ্যে দিয়ে এই রক্ত বিভিন্ন ভাগে ভাগ হয়ে যায়। তারপর আবার তা সরু সরু Capillary দিয়ে বেরিয়ে আসে ও একত্রে মিলে আবার তৈরি হয় Hepatic Vein. যেটি গিয়ে পড়ে অবশেষে Inferior Vena Cava-তে।

এইভাবে যে বিশেষ Venous Circulation চলে, তাকেই Portal Circula-tion বলা হয়।

Pulmonary Circulation

Pulmonary Circulation বা ফুসফুসে রক্ত প্রবাহের উদ্দেশ্য হলো, অশুদ্ধ রক্তকে ফুসফুসে পরিস্রুত হবার জন্যে পাঠানো।

অশুদ্ধ রক্ত সব Superior ও Inferior Vena Cava দিয়ে আসে Right Atrium-এ। তারপর তা নেমে আসে Right Ventricle-এ—Tricuspid Value দিয়ে।

সেখান থেকে হার্ট পাম্প করিয়ে পাঠিয়ে দেয় Pulmonary Trunk-এ। পরে এটি দুটি ভাগে ভাগ হয়ে যায়—Right ও Left Pulmonary Artery—এ দুটিতেই থাকে অশুদ্ধ রক্ত।

ফুসফুসে গিয়ে তা অসংখ্য Capillary-তে ভাগ হয়ে সব চলে যায় Lung Tissue-তে। এদিকে Trachea, Bronchi-এ, Bronchioles থেকে Alveoli-তে আসে বিশুদ্ধ বাতাস। অশুদ্ধ রক্ত থেকে CO_2 বেরিয়ে আসে সেই বাতাসে, শুদ্ধ অক্সিজেন প্রবেশ করে রক্তে। এই যে Interchange of Gas হয়, তা হয়ে থাকে Osmotic Pressure দ্বারা। রক্ত শুদ্ধ হয়ে তা ফিরে আসে ডানদিকের Lungs থেকে দুটি ও বাঁ দিকের Lungs থেকে দুটি শিরা দিয়ে।

মোট চারটি Pulmonary Vein—চারটি এসে Open করে Left Atrium-এ। এটি বিশুদ্ধ ও অক্সিজেন মিশ্রিত রক্ত। এটি আবার নেমে আসে Left Ventricle-এ সারা শরীরে রক্ত ছড়িয়ে পড়ার জন্যে।

ফুসফুসের মধ্যেকার এই প্রবাহকেই বলা হয়ে থাকে Pulmonary Circulation. এখানে একটা কথা বেশ স্পষ্ট বোঝা যাচ্ছে যে সাধারণ Systemic Circulation-এ Artery শুদ্ধ ও Vein অশুদ্ধ রক্ত বহন করে। কিন্তু এই Pulmonary Circulation-এর ক্ষেত্রে Pulmonary Artery অশুদ্ধ ও Pulmonary Vein-গুলি শুদ্ধ রক্ত বহন করে থাকে।

banglainternet.com

চতুর্দশ পরিচ্ছেদ

শরীরের তরল Lymph প্রবাহ

রক্ত পরিবহন ব্যবস্থার সঙ্গে সঙ্গে শরীরের Lymph নামক তরল পদার্থের প্রবাহের নিকট সম্পর্ক আছে।

রক্ত হৃৎপিণ্ড থেকে ধমনী দিয়ে বের হয়ে অবশেষে তা শিরা দিয়ে ফিরে আসে। কিন্তু কিছু কিছু Fluid রক্ত বের হয় Intersitial এবং Fluid Exchange করার জন্যে। তাতে কোন রকম রক্তকণিকা বের হয় না। পরে এই সব তরল Fluid আবার রক্তপ্রবাহে ফিরে যায় এই Lymph System-এর মাধ্যমেই।

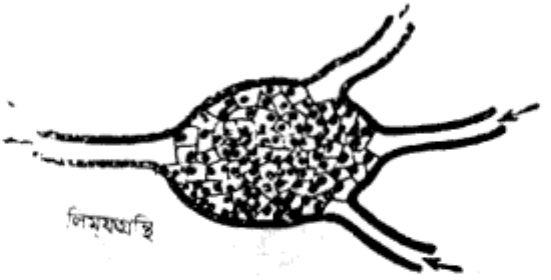

লিম্ফ গ্রন্থির মাঝে প্রবাহধারা

Lymph-এর গঠন আর Plasma-র গঠন প্রায় একই ধরনের। তবে এতে Plasma-র ভাগ কিঞ্চিৎ কম থাকে।

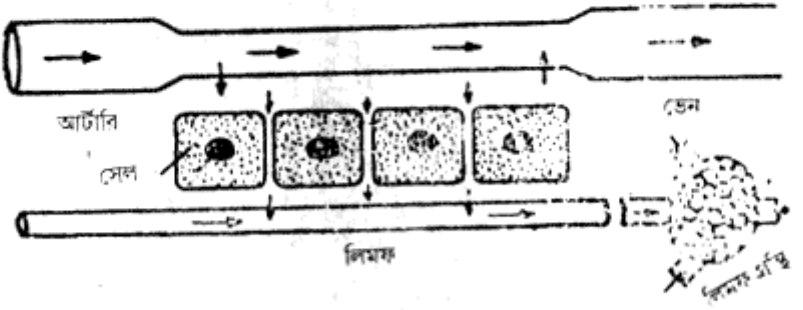

লিম্ফ প্রবাহ

তা ছাড়া বড় বড় Lymph Gland-এ যে Lymyhocyte সৃষ্টি হয়, তারা থাকে এই Lymph-এর সঙ্গে। এ ছাড়া এতে আর অন্য কোন Cell থাকে না।

বড় বড় পেশীর সংকোচনের ফলে Lymph প্রবাহিত হয়। Lymph নালীগুলির গায়ে প্রচুর Valve থাকে—Lymph Gland-গুলি ও Lymph Vessels মিলিত হয়ে তৈরি হয় গোটা Lymphatic System.

banglainternet.com

এর কাজ কি তা এবারে বলা হচ্ছে। যেমন—

(1) Fluid এবং প্রোটিনকে টিস্যুগুলি থেকে রক্তপ্রবাহে ফিরিয়ে নিয়ে যাওয়া।

(2) Lymph Gland-গুলি থেকে রক্তপ্রবাহে Lymphocyte প্রেরণ করা।

(3) পেট থেকে Fat-যুক্ত খাদ্যগুলি বহন করে রক্তপ্রবাহে নিয়ে যাওয়া। যে সব Lymphatic নালীগুলি এই কাজ করে, তাদের বলা হয় Lacteals.

(4) কোন জায়গায় Infection হলে বা বীজাণু প্রবেশ করলে Lymph Gland-গুলি তাদের বের করে দেয়, যাতে রোগের Infection কোন প্রকারে হতে না পারে।

Lymph Vessels—হাতে, পায়ে, মুখে মাথায় সর্বত্র অজস্র Lymph আছে। এদের গঠন প্রায় ছোট ছোট শিরার মত—তবে এদের মাত্র একটি করে Endothelial Layer আছে। সরু Capillary থেকে শুরু হয়ে, এরা ক্রমশ ভেতরে গিয়ে মোটা হয়েছে। Small Intestine-গুলির Villi-তে বিশেষ ধরনের Lymph Vessel দেখা যায়, তাদের বলা হয় Lacteals.

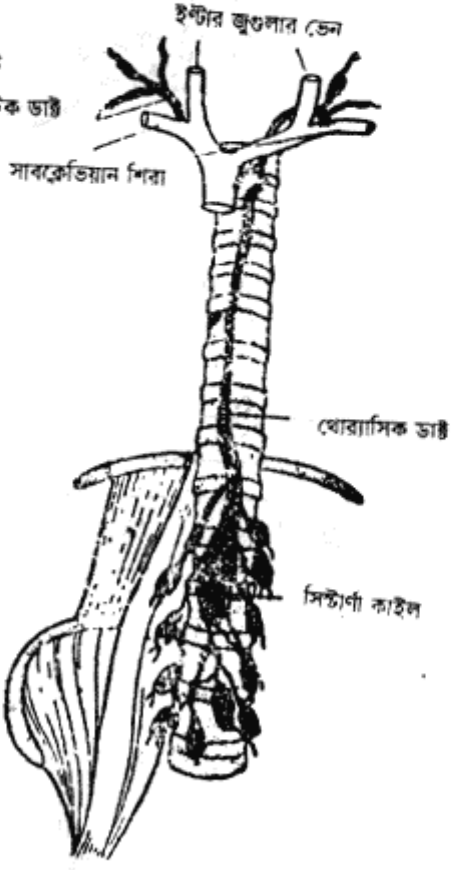

থোর‍্যাসিক ডাক্ট প্রভৃতি

banglainternet.com

(1) Superficial Glands—যেমন Cervical, Axillary, Inguinal প্রভৃতি।

(2) Deep Glands—যেমন Iliac Glands, Lumber Glands, Mescenteric Glands প্রভৃতি।

Afferent Lymph Vessel-গুলি গ্রন্থিতে Lymph নিয়ে যায়। Efferent Vessel-গুলি গ্রন্থি থেকে তরল Lymph বাইরে বয়ে আনে। প্রত্যেক গ্রন্থিতে এমনি দুই জাতের Vessel দেখতে পাওয়া যায়।

Lymphatic Ducts—শরীরের মধ্যে দুটি প্রধান Lymphatic Duct আছে। তা হলো—

(1) Thoracie Duct. (2) Right Lymphatic Duct.

Thoracic Duct

Lumber ভার্টিব্রাগুলির ঠিক সামনে অনেকগুলি লাম্বার গ্রন্থি থেকে Lymph এসে জমে দেহের প্রধান Lymph-কেন্দ্র বা Cisterna Chili-তে। এটিও Lumber Vertebra-গুলির সামনে অবস্থিত। তারপর বাঁ দিকের পেটের পেছন দিয়ে ও বুকের পেছন দিয়ে যে নালীটি Cisterna Chili থেকে উঠে গেছে, তাকে বলা হয় Thoracic Duct. তারপর এটি গলার বাঁ দিকের বড় শিরাতে, তার তরল পদার্থ ঢেলে দেয়।

মুখ ও গলার লিম্ফ

Thoracic Duct দেহের সব অংশ থেকে Lymph সংগ্রহ করে—কেবলমাত্র Right Lymphatic Duct-এর অংশটুকু ছাড়া।

Right Lymphatic Duct তার চেয়ে আকারে ছোট হয়ে থাকে। ঐটি কেবল মাথা ও গলার ডান দিক, বাম হাত ও বুকের বামদিকের Lymph সংগ্রহ করে। তারপর এটি এসে গলার ডান দিকের শিরাতে মেশে।

যদি দেহে কোনও Infection হয়, তা হলে Lymph Vessel ও গ্রন্থিগুলি ফুলে ওঠে।

banglainternet.com

প্রচুর Lymphoid Tissue দ্বারা প্লীহা তৈরি হয়। এখানে পায়ের লিম্ফ গ্রন্থিগুলি ছবির দ্বারা দেখানো হলো। পরবর্তী পৃষ্ঠাতে রাইট লিম্ফ্যাটিক ডাক্ট দ্বারা যে সব অঞ্চল থেকে Lymph যায় তা দেখানো হয়েছে।

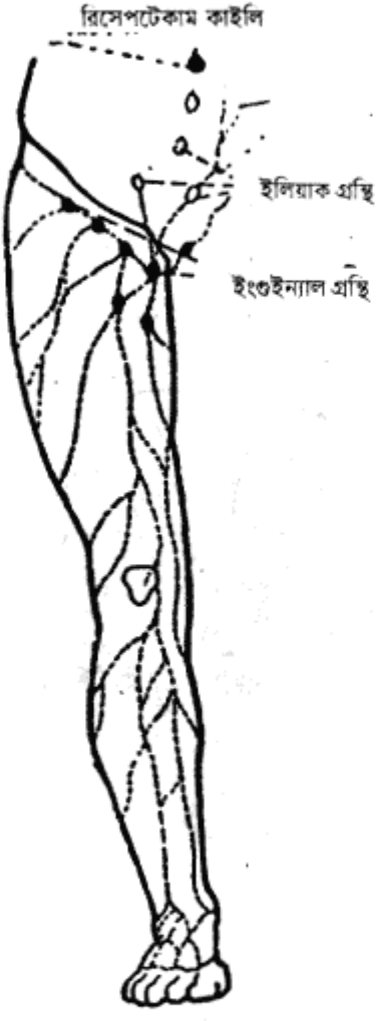

পায়ের লিম্ফগ্রন্থি

প্লীহা (Spleen)

প্লীহা হলো একটি ঘন কালচে লাল রঙের গ্রন্থি যা হার্টের থেকে আকারে সামান্য ছোট হয় ও পেটের বাঁ দিকে Diaphragm-এর নিচে অবস্থান করে। এটি থাকে পাকস্থলির Fundus-এর উল্টো দিকে।

banglainternet.com

পেটের Left Hypochondriac অঞ্চলে এটি থাকে নবম, দশম এবং একাদশ Rib-এর পেছনে। এটি বাঁ দিকের কিডনী, বৃহৎ অন্ত্র বা Large: Intestine-এর Splenic Plexus এবং Pancreas-এর লেজকে (Tail) স্পর্শ করে থাকে।

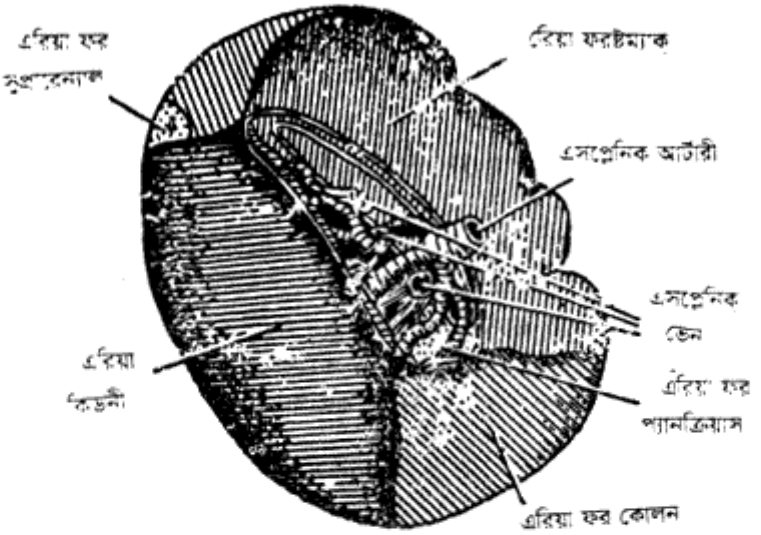

গঠন—Spleen তৈরি হয়—একটি Support করার জন্য Fibrous বা Connective Tissue আর তার সঙ্গে Splenic Pulp বা Lymphoid টিসু দ্বারা গঠিত হয়। গোটা প্লীহাটি Capsule দিয়ে মোড়া থাকে—এটিও Fibrous Tissue. তা ছাড়া এতে কিছু Muscle Fibre থাকে। এই Muscle Fibreগুলি মাঝে মাঝে একে সংকুচিত করে দেয়—ফলে রক্ত এটা থেকে বেরিয়ে আসে। রক্ত বেরিয়ে এসে Portal Vein দিয়ে চলে যায় লিভারে।

রাইট লিম্ফ্যাটিক ডাক্টের অঞ্চল

Spleen-এর ভেতরের দিকে, Splenic Artery প্রবেশ করে, Aorta থেকে। আর ঐ পথ দিয়েই Splenic Vein বেরিয়ে যায়। এখানে রক্ত এসে প্রত্যক্ষভাবে Splenic Pulp-এর সঙ্গে মেশে—যা দেহের অন্য কোনও জায়গাতে মেশে না— অন্যত্র রক্ত Capillary দ্বারা আটকানো থাকে। এখানে Capillary System নেই বলেই এরূপ হয়। Venous Sinus-গুলিতে রক্ত এসে জমা হয় এবং তা এসে পড়ে Splenic Vein-এ। তারপর এটি Portal Circulation দিয়ে Liver-এ আসে।

banglainternet.com

প্লীহার কাজ

(1) প্লীহার ধ্বংস হওয়া লোহিত কণিকাগুলিকে নিয়ে তানের Haemoglobin ও Iron সঞ্চয় করে। বাকি অংশ Bile Pigment হয়ে যায়।

(2) এটি Antibody তৈরি করে, যা দেহের বীজাণুগুলিকে ধ্বংস করে থাকে। তাই কতকগুলি রোগ হলে এটির আকার বৃদ্ধি পায়—যেমন ম্যালেরিয়া, কালাজ্বর, Black Water Fever প্রভৃতিতে।

(3) এটি রক্তের Lymphocyte-গুলিকে রক্তে পাঠিয়ে দেয়। যে কাজ Lymph Gland-গুলিও করে থাকে।

(4) শ্বেতকণিকা ও Platelets এখানে ধ্বংস হয় বলে মনে করা হয় যে তাদের অপ্রয়োজনীয় অংশ Portal Circulation-এ যায়—বের হবার জন্যে।

Spleen শরীরের পক্ষে একান্ত প্রয়োজনীয় অঙ্গ নয়। এটি কেটে বাদ দিলে শরীরের কোনও ক্ষতি হয় না। এমন কি Haemolytic অ্যানিমিয়া হলে, এটি কেটে বাদ দিলে, লোহিত কণিকা কম ধ্বংস হয় ও দেহের R. B. C বৃদ্ধি পায়।

banglainternet.com

পঞ্চদশ পরিচ্ছেদ
পেটের যন্ত্রাদি বা পরিপাক যন্ত্রাদি
(Alimentary Canal)

পরিপাক যন্ত্রাদি বলতে বোঝায় সেই সমস্ত যন্ত্রাদি যা খাদ্য গ্রহণ থেকে শুরু করে তার পরিপাক পদ্ধতি সব কিছু করে থাকে এবং অবশিষ্ট পদার্থ মলে পরিণত হয়ে দেহ থেকে Excreta আকারে বের করে দেয়। প্রয়োজনীয় পদার্থ শরীরে শোষিত হয়। পরিপাক যন্ত্রাদি বা Alimentary Canal বলতে বোঝায়—

(1) মুখ বা Mouth.

(2) গলকক্ষ বা Pharynx.

(3) খাদ্যনালী বা Oesophagus.

(4) পাকস্থলি বা Stomach.

(5) ক্ষুদ্র অন্ত্র বা Small Intestines.

(6) বৃহৎ অন্ত্র বা Large Intestines.

(7) মলাশয় বা Rectum.

(8) পায়ু বা Anus.

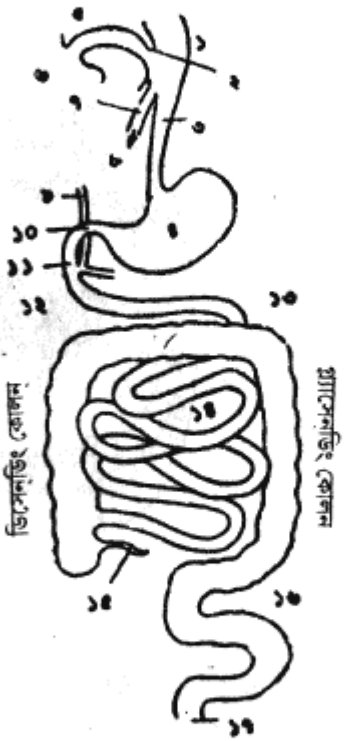

এ ছাড়া মুখগহ্বরে আছে দাঁতগুলি— যা চর্বণ করতে সাহায্য করে।

তা ছাড়া আছে জিহ্বা, যা চর্বণ করতে ও গিলতে সাহায্য করে।

তা ছাড়া শরীরের মধ্যের কয়েকটি অতিরিক্ত গ্রন্থি আছে এই পেটে, যা হজমকারী পদার্থ সৃষ্টি করে। সেগুলি হলো— (1) Salivary Glands যা লালা নিঃসরণ করে।

(1) প্যালেট, (2) টাং, (3) খাদ্যনালী, (4) পাকস্থলি, (5) হার্ড প্যালেট, (6) মুখ গহ্বর, (7) ল্যারিংক্স, (8) ল্যারিংক্স টু লাঙ্স (9) বাইল ডাক্ট, (10) পাইলোরাস, (11) ডিওডেনাম, (12) ইলিয়াম, (13) ট্রান্সভার্স কোলন, (14) স্মল ইনটেস্টাইন্, (15) অ্যাপেনডিক্স, (16) রেক্টাম, (17) পায়ু বা এনাস।

(2) Gastric Glands বা Gastric Juice নিঃসরণ করে।

(3) Intestinal Glands যা Intestinal Juice নিঃসরণ করে।

(4) Pancreas—এটি Pancreatic Duct দিয়ে পাকস্থলির পর Duodenum Pancreatic Juice নিঃসরণ করে।

(5) Liver—এটি Bile Duct দিয়ে Duodenum-এ হজমকারী পিত্তরস প্রেরণ করে।

banglainternet.com

গঠন—সম্পূর্ণ Alimentary Canal, ঠোঁট থেকে শুরু করে পায়ু অবধি Mucous Membrane বা শ্লৈষ্মিক ঝিল্লী দ্বারা আবৃত থাকে। ঠোঁট থেকে খাদ্যনালী অবধি এটি Stratified Epithelium দ্বারা আবৃত থাকে। পাকস্থলি থেকে পায়ু অবধি বাকি অংশ, Columnar Epithelium দ্বারা আবৃত থাকে।

মুখগহ্বর
(Mouth)

এটি একটি ডিম্বাকার Cavity এবং এটি থেকে পরিপাক তন্ত্র শুরু হচ্ছে। এর সাধারণত দুটি অংশ থাকে—

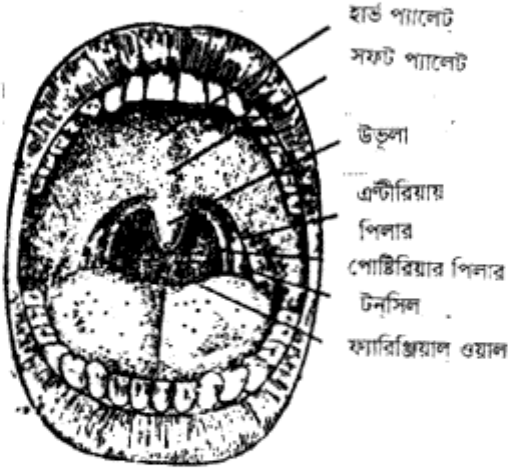

(1) বাইরের অংশ বা Vestibule—এখানে মাড়ি (Gum), দাঁত (Teeth), ঠোঁট (Lip), গাল (Cheek) প্রভৃতি অবস্থান করে আছে।

(2) ভেতরের অংশ বা Cavity-এর উপরে ও দু'পাশে থাকে Maxillary Bones ও দাঁতগুলি—যা পরে গলকক্ষ বা Pharynx-এর সঙ্গে যুক্ত হয়।

মুখের ছাদ বা Roof তৈরি হয় Palate দিয়ে। আর মেঝে বা Floor-এ থাকে জিহ্বা—যা পেছনের দিকে Hyoid বোন বা গলার হাড়টির সঙ্গে যুক্ত থাকে। মাঝে একটি শ্লৈষ্মিক ঝিল্লীর ভাঁজ আছে (Frenulum Linguae)—যা জিহ্বাকে মুখের Floor-এর সঙ্গে যুক্ত করে।

এর দু'পাশে থাকে দুটি Sublingual Papillae—যাতে Sublingual গ্রন্থির নালী Open করে। এর একটা ভেতরে থাকে আর দুটি Papillae, যেখানে Submandibular গ্রন্থির মুখে Open করে।

মুখের Mucous Membrane সম্পূর্ণভাবে আবৃত থাকে Squamous Epithelium দিয়ে।

banglainternet.com

ঠোঁট

(Lips)

এই দুটি হলো মুখের ছিদ্রের দুটি পেশীযুক্ত ভাঁজ। এদের বাইরে থাকে চামড়া (Skin), ভেতরে থাকে শ্লৈষ্মিক ঝিল্লি (Mucous Membrane), আর এর মাঝে থাকে পেশী, যার নাম Orbicularis Oris পেশী। তা ছাড়া আরও কয়েকটি পেশী এর সঙ্গে অবশ্য যুক্ত থেকে ঠোঁটের ওঠানামা প্রভৃতি কার্যে সাহায্য করে থাকে।

উপরের পাটি

(Palate)

উপরের পাটি বা Palate-এর দুটি অংশ। তা হলো—

(1) শক্ত বা Hard Palate.

(2) নরম বা Soft Palate.

Hard Palate গঠিত হয় Maxilla হাড়ের দু'পাশের দুটি Palatine Process দিয়ে। তার সঙ্গে আরও পেছনে থাকে দুটি Palatine হাড়।

Soft Palate—শক্ত Palate-এর আরও পেছনে থাকে Soft বা নরম Palate. ভেতরে Fibrous Tissue ও তার উপরে Mucous Membrane দিয়ে এটি গঠিত হয়। এদের সঙ্গে সংলগ্ন পৃথক কতকগুলি পেশী এদের নড়াচড়াকে নিয়ন্ত্রণ করে থাকে।

Soft Palate পেছন দিকে একটি আর্চ বা খিলান হয়ে শেষ হয়েছে—তা থেকে নেমে আসে একটি আলজিভ বা Uvula.

পেছনের এই খিলানে Mucous Membrane-এর ডবল ভাঁজ থাকে। তাকে বলে Pillars of the Fauces—তার মধ্যে দু'পাশে থাকে দুটি টন্‌সিল (Tonsil)।

গাল

(Cheek)

গাল দুটি মুখের দু'পাশকে গঠন করে। এর ভেতরে থাকে Mucous Membrane—তাতে থাকে ছোট ছোট কটি Papillae এর সঙ্গে থাকে পেশী আটকানো—তা হলো Buccinator পেশী।

দাঁতগুলি

(Teeth)

দাঁত দু'ধরনের হয়। তা হলো—

(1) সাময়িক দাঁত বা Temporary Teeth.

(2) স্থায়ী দাঁত বা Permanent Teeth.

প্রথমে শৈশব অবস্থায় সাময়িক দাঁতগুলি ওঠে। প্রতিটি সারিতে 10-টি করে মোট 20-টি দাঁত থাকে। তারা থাকে প্রতি চোয়ালে 4-টি Incisor দাঁত, 2-টি Canine দাঁত ও 4-টি Molar বা মাড়ির দাঁত।

banglainternet.com

শিশুর ছয় মাস বয়স কালে প্রথম দাঁত উঠতে আরম্ভ করে। ধীরে ধীরে দাঁত গজাতে থাকে—প্রথমে Incisor তার পর Canine ও সব শেষে Molar. 3 বছরের মধ্যে শিশুর 20-টি দাঁত উঠে পড়ে।

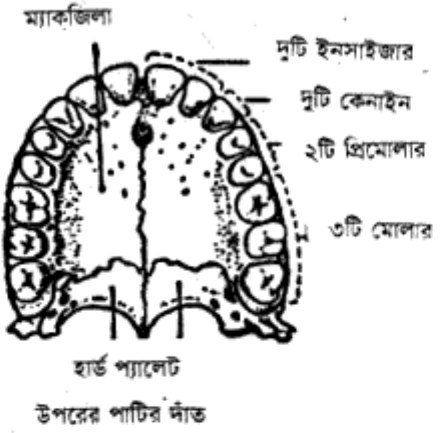

হার্ড প্যালেট উপরের পাটির দাঁত

তারপর শিশুর ছয় বছর বয়স হলেই সাময়িক দাঁতগুলি নড়ে যেতে থাকে। তার বদলে স্থায়ী দাঁত বা Permanent Teeth উঠতে থাকে। তখন দাঁতের সংখ্যা বৃদ্ধি পায়।

স্থায়ী দাঁত ওঠে মোট 32-টি। প্রতি পাটিতে 16-টি করে থাকে। তা রা হয় প্রতি পাটিতে—

সাময়িক দাঁতগুলি

Incisor—প্রতি পাটিতে 4-টি।
Canine—প্রতি পাটিতে 2-টি।
Premolar—প্রতি পাটিতে 4-টি।
Wisdom Molar—প্রতি পাটিতে 2-টি। মোট 16-টি।

Wisdom Teeth ছাড়া, অন্য বাকি সব দাঁত অর্থাৎ প্রতি পাটিতে 14-টি করে মোট 28-টি দাঁত উঠে যায় ঠিক 12 বছরের মধ্যে। Wisdom Teeth পরে ওঠে—18 থেকে 24 বছরের মধ্যে।

banglainternet.com

দাঁতের ডান দিকের উপরের দিকে 8-টি ও নিচের দিকের 8-টি মোট 16-টি দাঁত এখানে ছবিতে দেখানো হল। তা দেখে দাঁতের আকৃতিগুলি বুঝতে পারা যাবে।

সবচেয়ে বাঁ দিকে Wisdom Teeth—তারপর অন্য দাঁতগুলি পর পর দেখানো হলো। এইভাবে পর পর দাঁত মুখে সাজানো থাকে।

দাঁতের গঠন—এবারে দাঁত কিভাবে গঠিত হয়, তা বোঝাচ্ছি।

দাঁতের আকার যাই হোক না কেন, তার প্রণালী সব সময় একই ধরনের হয়।

দাঁতের প্রধানত তিনটি অংশ থাকে। তা হলো—

(1) Root বা মূল—মাড়ীর হাড়ের Socket-এর মধ্যে থাকে।

(2) Neck বা গলা—এই পর্যন্ত থাকে ভেতরে।

(3) Crown—এটি হলো দাঁতের উপরের অংশ যা মাড়ীর বাইরে থাকে। এটি দ্বারা আমরা চর্বণ করি।

দাঁত একটি শক্ত পদার্থে তৈরি—যার নাম হলো Dentine. এর কেন্দ্রে Pulp Cavity-এর সঙ্গে রক্তপ্রবাহের যোগ থাকে।

মুখের ডান দিকের দাঁতগুলি

দাঁতের সেকশন

Enamel হলো দাঁতের উপরে আবরণ বা কোটিং। এটি ক্ষয় হয়ে গেলে দাঁতের শক্তি কমে যায়। এর জন্যই দাঁত সাদা ধবধবে দেখায়। এই Enamel পদার্থ ভেতরের Dentine-এর থেকে বেশি শক্ত।

দাঁতের শিরা ও ধমনী আসে উপরে Maxillary ও নিচে Mandibular Artery-র ধমনী প্রবাহ থেকে। প্রতি দাঁতের গোড়াতে পৃথক Artery, Vein ও Nerve Fibre-এর যোগ থাকে।

banglainternet.com

চর্বণ করার কাজ হয় প্রধানত Mandible বা নিচের চোয়াল দ্বারা, এটি ওঠানামা করে। উপরের চোয়াল Fix থাকে।

কতকগুলি পেশী নিচের চোয়ালকে ওঠা-নামা করতে সাহায্য করে। তার ফলেই এটি উঠে ওপরের চোয়ালের সঙ্গে যুক্ত হয়—আবার নেমে আসে। এর সঙ্গে জিহ্বাও নড়াচড়া ও চর্বণ করার কাজে (Mastication) সাহায্য করে থাকে।

চর্বণ করার প্রধান প্রধান পেশীগুলি হলো—

(1) Masseter পেশী। (2) Temporalis পেশী।

(3) Medial এবং Lateral Pterygoid পেশী।

গলকক্ষ ও অন্ননালী

(Pharynx and Oesophagus)

Pharynx থাকে নাক, মুখ ও স্বরযন্ত্র বা Larynx-এর ঠিক পেছনে। এটি Conical আকৃতির পেশী ও Mucous Membrane যুক্ত যন্ত্র—এটি উপরের দিকের সবচেয়ে চওড়া অংশ। এটি Skull-এর Base থেকে 6th Cervical ভার্টিব্রা পর্যন্ত নিচের

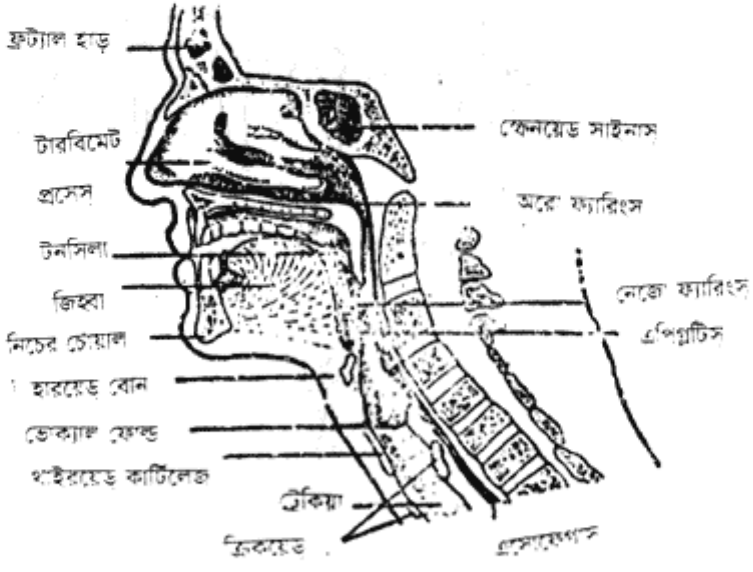

ফ্যারিংস

দিকে নেমে যায়। নিচের Level-এ অর্থাৎ Cricoid Cartilage-এর Level-এ এটি যুক্ত হয় খাদ্যনালীর সঙ্গে।

বিশেষ দ্রষ্টব্য হলো—ঐ একই Level-এ Larynx বা স্বরযন্ত্র এবং Trachea বা শ্বাসনালী একত্রে যুক্ত হয়।

banglainternet.com

Pharynx প্রায় 5 ইঞ্চি এবং এটি তিনটি অংশে বিভক্ত। তা হলো—

(1) Nasopharynx—এই অংশ থাকে নাকের পেছনে। এই অংশে Pharynx Tympanic Tube বা Eustachian Tube যুক্ত হয়—এটি Pharynx ও কানের মধ্য অংশের সঙ্গে যোগাযোগ করে থাকে।

(2) Oral Pharynx—এই অংশটি থাকে ঠিক মুখের পেছন দিকে। এর দুটি পাশে দুটি Tonsil যুক্ত থাকে।

(3) Laryngeal Pharynx—এটি সবচেয়ে নিচের অংশ এবং এটি থাকে ঠিক স্বরযন্ত্র বা Larnyx-এর পেছন দিকে।

ছিদ্র—Pharynx-এর মোট সাতটি ছিদ্র আছে—

(1) দু'দিকে দুটি Eustachian Tube.

(2) দুটি নাকের পেছনের ছিদ্র।

(3) মুখের ছিদ্র আছে সামনে।

(4) Larynx-এর ছিদ্র একটি।

(5) Oesophagus বা খাদ্যনালীর ছিদ্র একটি।

গঠন—Pharynx-এর তিনটি স্তর বা Coat দেখা যায়।

(1) ভেতরের দিকে Mucous Coat. এটি Epithelium দিয়ে তৈরি।

(2) মাঝের Fibrous Coat.

(3) পেছনের পেশী বা Muscular Coat.

টন্‌সিল (Tonsil)—দু'দিকে দুটি টনসিল Pharynx-এর দু'পাশের দেওয়ালে আটকে থাকে। মুখ হাঁ করে জিহ্বা বের করলে মাঝখানে আলজিভ বা Uvula দেখা যায়—তারা দু'পাশে দেখা যায় টনসিল। টনসিলের পৃথক ধমনী ও শিরা অর্থাৎ Tonsilar Artery ও Vein আছে। এর মধ্যে প্রচুর পরিমাণে Lymphatic Vessel থাকে। প্রকৃত পক্ষে এটি Lymphoid Tissue দ্বারা তৈরি বলা চলে।

টনসিলের উপরিভাগে শ্লৈষ্মিক ঝিল্লি বা Mucous Membrane থাকে। তার দ্বারা এই দুটি আবৃত। টনসিল থেকে যে Mucous Secretion হয়, তাতে অনেক Lymphocyte থাকে। তার ফলে এটি প্রথমে মুখের একটি Line of Defence বা আত্মরক্ষার কাজ করে। কিন্তু তাদের কাজ বন্ধ হয় যদি টনসিলে Infection বা Inflammation হয়—যাকে বলে টনসিলাইটিস।

খাদ্যনালী
(Oesophagus)

এটি একটি পেশীবহুল নালী, যা 9 থেকে 10 ইঞ্চি লম্বা হয়ে থাকে। এটি উপরে Pharynx-এর নিচে থেকে শুরু হয় এবং Diaphragm ভেদ করে পেটে নেমে যায়। তারপর এটি Stomach-এর Cardiac অংশে Open করে। এর প্রথম অংশ Trachea-এর পেছনে থাকে। এটি মেরুদণ্ডের সামনে থাকে।

Oesophagus-এর চারটি Layer আছে—

(1) বাইরের টিসু বা Connective Tissue-র কোট।

(2) একটি Muscular Coat—তাতে দু'ধরনের Fibre থাকে—গোল গোল ও লম্বা লম্বা (Circular & Longitudinal).

banglainternet.com

(3) একটি Submucous কোট।

(4) ভেতরের Mucous কোট যা Epithelium দিয়ে গঠিত হয়ে থাকে।

গলাধঃকরণ (Swallowing)—দাঁত ও জিহ্বা দ্বারা চর্বণ করার পর খাদ্যদ্রব্য নিষ্পিষ্ট হয়ে একটি Bolus তৈরি করে। তারপর তা পেছনে Pharynx-এ যায়।

এ সময় Soft Palate উঠে পেছনের নাকের ছিদ্র বন্ধ করে দেয়। এ সময় নিঃশ্বাস বন্ধ থাকে—তা না হলে খাদ্যকণিকা শ্বাসনালীতে ঢুকে দম আটকে যায় বা Choaking হয়। তাকে বলে **বিষম লাগা**। কোন লোক একই সঙ্গে খেতে ও নিঃশ্বাস নিতে পারে না। গলাধঃকরণের সময় Reflex Action-এ নিঃশ্বাস বন্ধ থাকে।

Pharlynx-এর পেশীর চাপে খাদ্যদ্রব্য চলে যায় তখন Oesophagus-এ।

জিহ্বা (Tongue)

এটি একটি পেশীবহুল অংশ। এর দুটি তল বা Surface.

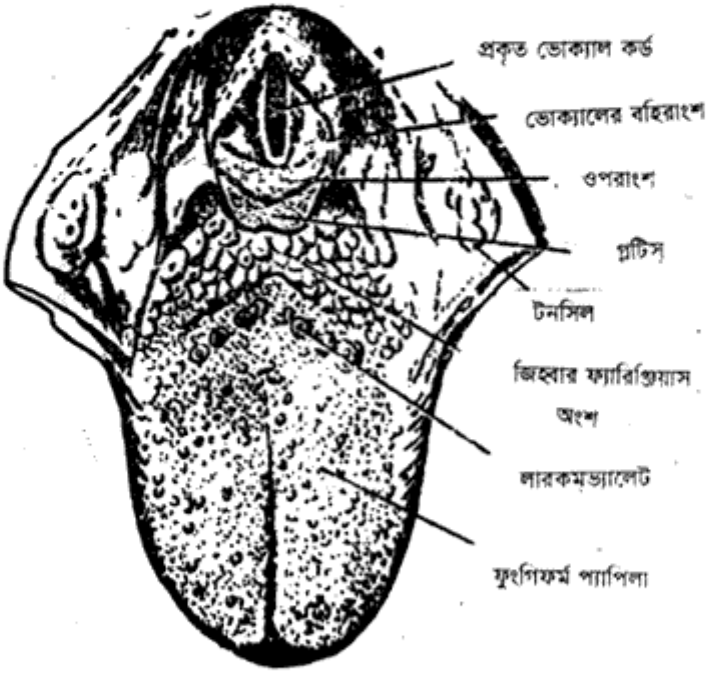

জিহ্বা ও পেছনের অংশ

(1) Dorsum—যাতে অনেক খাদ্যগ্রহণকারী প্যাপিলা থাকে।

(2) Under Surface—যা ঝিল্লি দ্বারা আবৃত থাকে। জিহ্বার দু'পাশে দেখা যায় স্বাদ গ্রহণের নিমিত্ত অনেক Taste Bud. এটি পেছনের দিকে Hyoid Bone-এ আটকে থাকে। জিহ্বার স্বাদ গ্রহণের জন্য এতে তিন ধরনের Papillae দেখা যায়। তা হলো—

banglainternet.com

(a) পেছনের দিকে 8-10টি বড় বড় Papillae থাকে, যাকে বলা হয় Circumvalate প্যাপিলা।

(b) ছোট ছোট Fungiform Papillae যা সারা জিহ্বার উপরে ছড়িয়ে থাকে।

(c) অতি ছোট Filiform Papillae বা Pointed উঁচু অংশ।

Taste Bud-এ অতি ক্ষুদ্র ক্ষুদ্র Nerve Fibre-এর প্রান্ত ছড়িয়ে থাকে। তা থেকে অনুভূতি যায়, Facial Nerve-এ যা Glossopharyngeal Nerve এবং Trigeminal Nerve দিয়ে অবশেষে Brain-এর Taste Centre-এ। এই স্নায়ু-গুলি জিহ্বাকে Supply করে। Motor Nerve হলো Hypoglossal Nerve-- বা 12th Cranial Nerve.

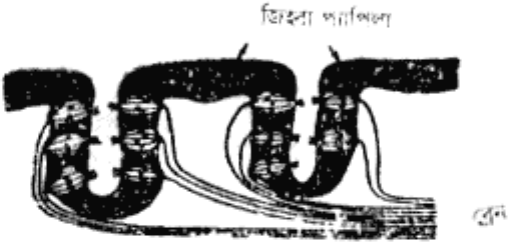

স্নায়ু

Pharyngeal Artery জিহ্বাতে রক্ত পাঠায়—যা আগেই রক্তবহা নালীর পর্যায়ে বলা হয়েছে। এটি Internal Carotid Artery-র শাখা। জিহ্বার নিচের মাঝের উঁচু অংশকে বলে Frenulum.

লালাগ্রন্থি
(Salivary Glands)

Salivary গ্রন্থিগুলি Compound Recemose গ্রন্থি—যার মধ্যে থাকে ছোট ছোট Sac-এর মতো Alveoli যা ছোট ছোট Louble তৈরি করে থাকে। এই সব Alveoli থেকে ছোট ছোট Duct বের হয়। তারা আবার একত্রিত হয়ে বড় Duct তৈরি করে থাকে। তা দিয়ে লালা নিঃসৃত হয়ে মুখে এসে পড়ে।

Salivary Gland তিন জোড়া—

(1) Parotid গ্রন্থি।

(2) Sub-mandibular গ্রন্থি বা Sub-maxillary গ্রন্থি।

(3) Sub-lingual গ্রন্থি।

Parotid গ্রন্থির অধিকাংশ থাকে কানের সামনে ও কিছু অংশ থাকে পেছনে। এর অধিকাংশ থাকে Masseter পেশীর উপরে। এ দুটি বৃহত্তম লালাগ্রন্থি। Parotid Duct দিয়ে এটি নিঃসরণ বা লালা পাঠায়—যা গালের ভেতরে Open করে ঠিক উপরের পাটির 2nd Molar-দাঁতের উল্টোদিকে। External Carotid Artery ও Facial Nerve একে অতিক্রম করে যায়।

banglainternet.com

Sub-mandibular গ্রন্থি দুটি হলো তার পরেই। তারা নিচের চোয়ালের হাড়ের Mandible-এর নিচে দু'পাশে থাকে। তাদের আকার দেখতে ঠিক বাদামের মত। Sub-mandibular Duct দিয়ে এরা নিঃসরণ পাঠায় মুখে। এই Duct মুখের Floor-এ জিহ্বার নিচে Frenulum-এর কাছে Open করে।

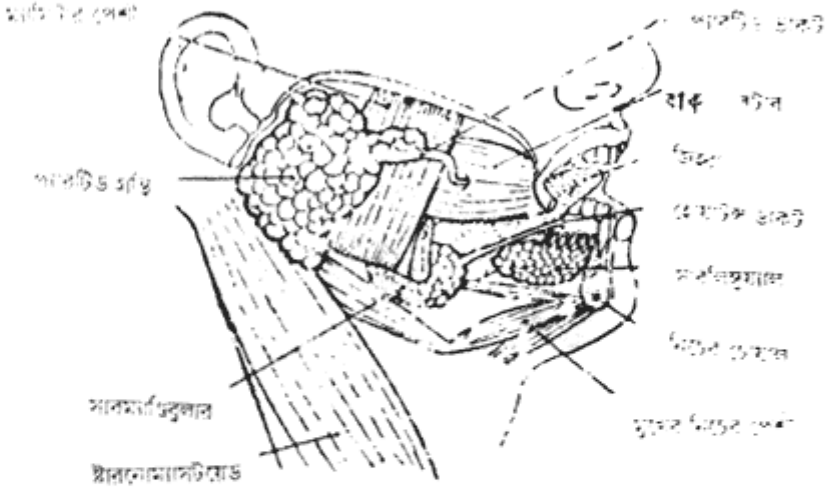

লালাগ্রন্থিগুলি

Sub-lingual গ্রন্থি দুটি খুবই ছোট। এরা জিহ্বার নিচে Frenulum-এর দু'পাশে দুটি থাকে।

এদের নিঃসরণ অনেক কম এবং এদের ছোট ছোট Duct-গুলি মুখের Floor-এ Open করে থাকে।

Saliva-র কাজ (1) খাদ্যকে ভেজানো ও নরম করা।

(2) চর্বণ করতে সুবিধা সৃষ্টি করা ও Bolus তৈরি করা।

(3) Saliva-Ptyalin নামক Enzyme শর্করা খাদ্যকে হজম করতে কিছুটা সাহায্য করে।

উদর গহ্বর (Abdominal Cavity)

উদর গহ্বরটি দেহের বৃহত্তম গহ্বর বা Cavity. এর আকৃতি হলো ডিম্বাকৃতি বা Oval. এর উপরে থাকে ব্যবচ্ছেদ পেশী বা Diaphragm, নিচে থাকে Pelvis-এর নিচের মেঝে বা Floor. এই গহ্বরকে দুটি ভাগে ভাগ করা হয়। তা হলো—

(1) উপরের প্রকৃত উদর গহ্বর।

(2) নিচের Pelvis-এর গহ্বর।

banglainternet.com

সীমানা বা Boundary—এর উপরে থাকে Diaphragm পেশী। নিচে হলো Pelvis-এর নিচে মেঝে— যা Pelvis হাড়গুলি ও Pelvis-এর নিচের Perineal পেশীগুলি দ্বারা

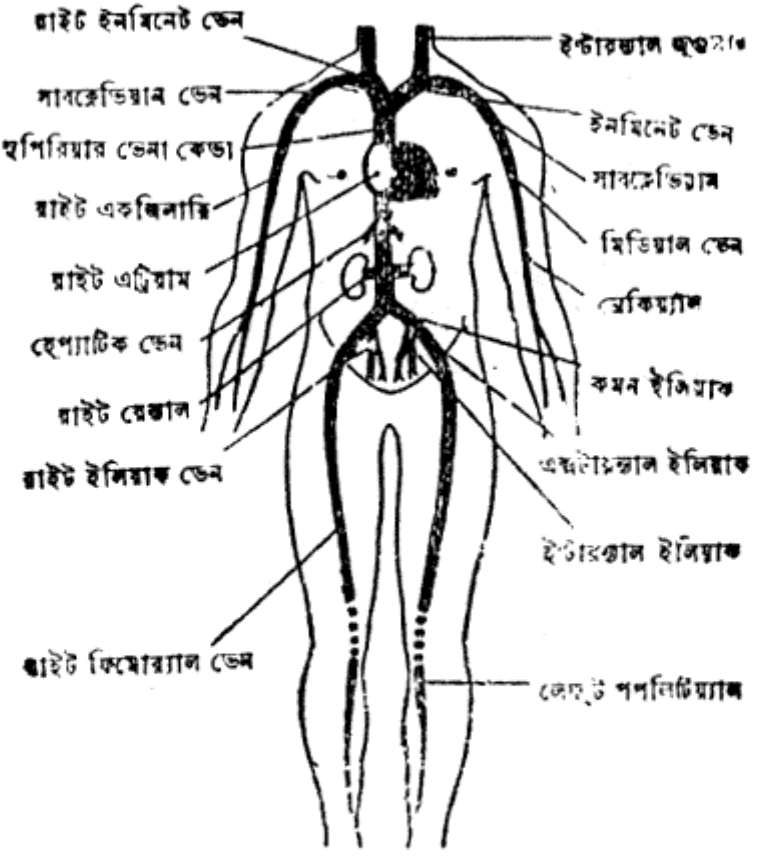

দেহের গভীর শিরাগুলি

তৈরি। এর সামনে ও পাশে থাকে পেটের পেশীগুলি এবং উপরের অংশের পাঁজরাগুলি। Pelvis-এ থাকে পেলভিসের হাড়গুলি। এর পেছনে থাকে মেরুদণ্ড এবং Psoas ও Quadratus Lumborum প্রভৃতি পেশী। উদরের ও সারা দেহের শিরার ছবি দেওয়া হল।

ভেতরের যন্ত্রগুলি—উদর গহ্বরের মধ্যে দেহের যে প্রধান যন্ত্রগুলি থাকে তা হলো—

(1) পাকস্থলি বা Stomach.

(2) ক্ষুদ্রান্ত্র বা Small Intestines. তাতে থাকে—

(a) Duodenum বা উপরের U আকৃতির অংশ।

(b) Jejunum—বাকি অংশের পাঁচভাগের দু'ভাগ।

(c) Ileum—বাকি অংশের পাঁচভাগের তিনভাগ।

banglainternet.com

(3) বৃহৎ অন্ত্র বা Large Intestines—এটি ছয়টি ভাগে বিভক্ত—

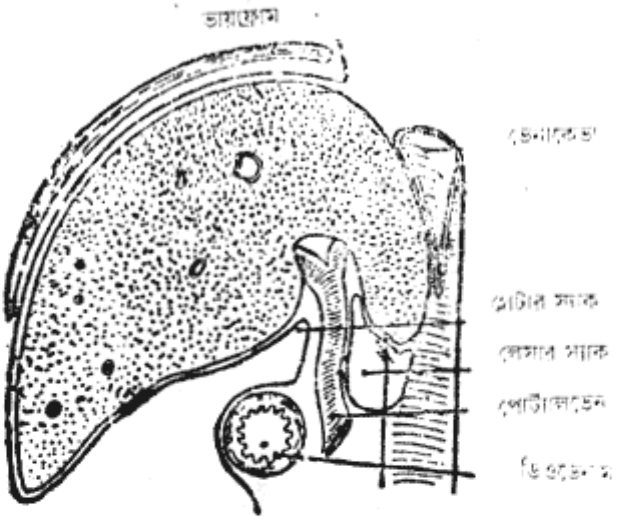

(a) প্রাথমিক বড় গোল অংশ বা Caecum.

(b) Ascending Colon—যা নিচু থেকে উপরে উঠে।

(c) Transverse Colon—যা আড়াআড়ি ভাবে যায়।

(d) Descending Colon—যা নিচে নেমে আসে।

(e) Pelvic Colon—যা Pelvis-এ অবস্থান করে।

(f) Rectum—বা মলাশয় বা মলভান্ড।

(4) লিভার (Liver) বা যকৃৎ—এটি পেটের ডানদিকের উপরের অংশ জুড়ে থাকে ও বাঁ দিকেও অনেকটা যায়। এটি থাকে ঠিক Diaphragm-এর নিচে।

(5) গল্‌ব্লাডার (Gall Bladder)—যা লিভারের নিচে থাকে ও যাতে পিত্ত সঞ্চিত থাকে।

(6) ক্রোম (Pancreas)—এটি থাকে পাকস্থলির পেছনে। এর মাথা থাকে Duodenum-এর ভাঁজে—লেজ চলে যায় প্লীহা অবধি।

(7) Spleen বা প্লীহা—যা বাঁ দিকে Diaphragm-এর নিচে থাকে। এর বিষয়ে আগে বলা হয়েছে।

(8) দুদিকে দুটি মূত্রযন্ত্র বা Kidney ও তার উপরে থাকে তার সংলগ্ন দুটি গ্রন্থি বা Suprarenal Gland. এটি থাকে Postrior Abdominal Wall-এর সংলগ্ন।

(9) দুটি মূত্রনালী বা Ureters.

(10) Abdominal Aorta ও তার শাখা, Inferior Vena Cava ও তার শাখা-প্রশাখা, Aortal Vein ও তার শাখা প্রভৃতি।

(11) Recptecum Chyil ও তার সঙ্গে যুক্ত Thoracic Duct ও অনেক Lymph গ্রন্থি।

(12) পেটের যন্ত্রাদির আবরক Peritoneum-গুলি।

banglainternet.com

এছাড়া Pelvis-এ থাকে—

(13) মূত্রস্থলি বা Bladder—যা প্রস্রাব সঞ্চয় করে।

(14) পুরুষের জনন যন্ত্র Prostate প্রভৃতি—অথবা নারীর জননযন্ত্র Uterus প্রভৃতি ও তার সঙ্গে অন্যান্য জননতন্ত্রের অংশগুলি।

(15) Pelvic শিরা, ধমনী প্রভৃতি ও তার শাখা-প্রশাখা।

পাকস্থলি
(Stomach)

পাকস্থলি হলো পাকাশয়ের সম্পূর্ণ অংশগুলির সবচেয়ে মোটা অংশ—এবং এটা সহজে বড় ও ছোট হতে পারে। এর প্রধান তিনটি অংশ—

(1) উপরের অংশ বা Fundus.

(2) মাঝের অংশ বা Body.

(3) নিচের অংশ বা Pylorus.

এটি Oesophagus-এর সঙ্গে Cardiac Opening বা উপরের ছিদ্রে যুক্ত হয়। এর নিচের প্রান্তের ছিদ্র হলো Pyloric Opening—Duodenum-এর সঙ্গে যুক্ত থাকে।

অবস্থান—এর কিছু অংশ Left Hypochondriac অঞ্চলে ও কিছু অংশে Umbilical Region-এ অবস্থিত থাকে।

এটি থাকে Diaphragm-এর নিচে ও Pancreas-এর সামনে। এর Fundus-এর অংশ থাকে Spleen-এর সঙ্গে সম্পর্ক যুক্ত।

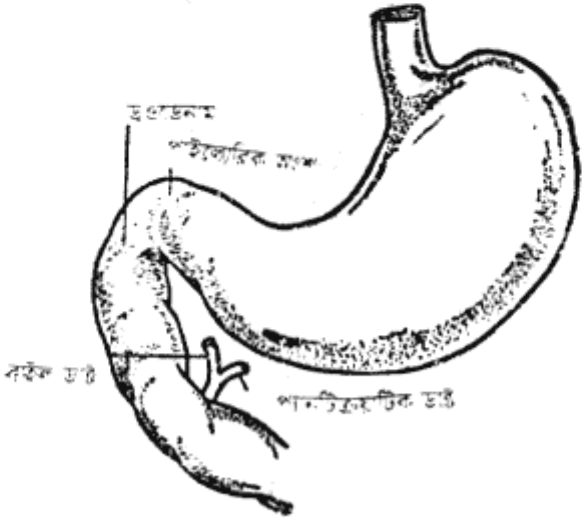

বর্ডারগুলি—পাকস্থলিটি দেখতে অনেকটা বাংলার 5 অক্ষরের মত। এর দুটি বর্ডার। তা হলো—

banglainternet.com

(a) উপরের বর্ডার বা Lesser Curvature.

(b) নিচের বর্ডার বা Greater Curvature.

এর দুটি দিক দিয়ে রক্তবহা নালীগুলি ও নার্ভগুলি এর সঙ্গে সঙ্গে যায় ও ভেতরে প্রবেশ করে।

গঠন—Stomach-এর মোট চারটি স্তর বা Coat আছে। তা হলো—

(1) বাইরের Peritoneal Layer বা Serous কোট।

(2) পেশীর কোট বা Muscular Coat. এতে তিন ধরনের পেশী থাকে। তা হলো—

(a) Longitudinal Fibres বা পেশীর তন্তু, যা থাকে সব উপরে।

(b) Circular Fibres বা মাঝের গোল গোল তন্তু।

(c) Oblique Fibres বা ভেতরের বাঁকা তন্তু। এটি বেশি থাকে Fundus বা উপরের অংশে। এটি Lesser Curvature দিয়ে নিচের দিকে চলে যায়।

(3) Sub-mucous কোট—এটি Areolar Tissue দিয়ে গঠিত হয়ে থাকে।

(4) Mucous Coat—এটি মোটা ও নরম Epithelium দিয়ে তৈরি হয়। এর মধ্যে অনেক ভাঁজ বা Fold থাকে। এটি সবচেয়ে ভেতরের কোট।

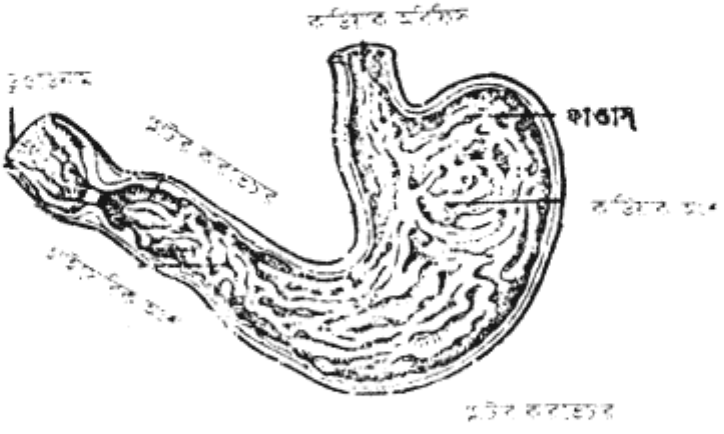

পাকস্থলি কর্তিত

এই Mucous Membrane-টি গঠিত হয় Columnar Epithelium দিয়ে। এর মধ্যে অনেক Lymphatic Vesel থাকে। প্রচুর পেটের গ্রন্থি বা 'Gland' এতে এসে Open করে—তারা Gastric Juice নিঃসরণ করে থাকে।

গ্রন্থিগুলি—পাকস্থলিতে তিন ধরনের গ্রন্থি দেখা যায়। তা হলো—

(1) Cardiac Glands—যা উপরের ছিদ্রমুখে থাকে। এরা সকলে Alkaline Mucous নিঃসরণ করে থাকে।

(2) Fundus Glands—এরা উপরের সব অংশ জুড়ে থাকে। এরা প্রধানত Pepsin Enzyme ও হাইড্রোক্লোরিক Acid নিঃসরণ করে থাকে। এদের Cell-এর নাম হলো Oxyntic Cells.

banglainternet.com

(3) Pyloric Glands—এগুলি থাকে Pylorus-এর কাছাকাছি অংশে। এরা Alkaline Mucous নিঃসৃত করে।

(4) Brunner's Glands—এরা প্রধানত Duodenum-এ এবং এক ধরনের Alkaline Mucous নিঃসরণ করে থাকে।

Sub mucous Coat ও Mucous কোটের মাঝে থাকে একটি পাতলা পেশীর স্তর।

Mucous Coat—এতে থাকে অজস্র ভাঁজ বা Fold. এটি দেখতে মখমলের মতো—কারণ এতে অসংখ্য অতি ক্ষুদ্র Villi দেখা যায়। এগুলির গঠন পরে বলা হচ্ছে।

এই কোটে অসংখ্য ছোট ছোট গ্রন্থি, যাদের বলা হয় Crypts of Lieber-khun. এরা হজম করার জন্য Juice নিঃসরণ করে।

তা ছাড়া এর উপরিভাগে থাকে 20-30টি করে গ্রন্থি দিয়ে তৈরি ছোট ছোট Payer's Patches—এরা আকারে আধ ইঞ্চি থেকে 2-3 ইঞ্চি হয়। এরা বীজাণু থেকে অন্ত্রকে রক্ষা করে।



পাকস্থলির গঠন

তা ছাড়া থাকে ছোট ছোট Lymph গ্রন্থিগুলি।

ভিলাই (Villi)

Villi—গুলি অনুবীক্ষণ যন্ত্র দ্বারা দেখা যায় লম্বা আকৃতির। তাতে থাকে—

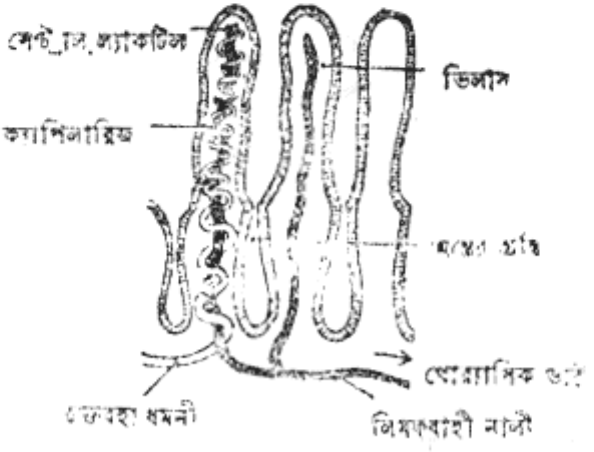

ক্ষুদ্রান্ত্রের মিউকাসের ভিলাই

banglainternet.com

(a) Epithelium-এর আবরণ।

(b) মাঝের অংশ বা Lacteals.

(c) Lacteal-কে ঘিরে অসংখ্য শিরা ও ধমনীর জালিকা।

এই Lacteal-গুলির নিঃসরণ এসে Lymph Channel-এ যুক্ত হয়। তা অবশেষে যায় Thoracic Duct দিয়ে রক্তপ্রবাহে। দেহের হজম করা Fat কণিকাগুলিও ঐ সঙ্গে যায়।

পাকস্থলির কাজ—(1) পাকস্থলির কাজ Gastric Juice-এ থাকে প্রধানত হাইড্রোক্লোরিক অ্যাসিড ও তিনটি প্রধান Enzyme. এরা খাদ্যকে সূক্ষ্ম সূক্ষ্ম কণাতে ভাগ করে এবং অনেকটা হজম করায়। তা করায় Enzyme-গুলি। তা হলো—

(a) Pepsin হজম করায় প্রোটিন।

(b) Lipase হজম করায় ফ্যাট।

(c) Renin দুধকে ছানাতে পরিণত করে।

(2) পাকস্থলি খাদ্যের থলি হিসাবে কাজ করে থাকে।

(3) এখানে একটি Anti Anaemic Factor তৈরি হয়—যা রক্তশূন্যতা দূর করতে সাহায্য করে।

ক্ষুদ্র অন্ত্র
(Small Intestines)

ধমনী—Gastric Artery হলো Caeliac ধমনীর শাখা, যা উঠেছে Abdominal Aorta থেকে।

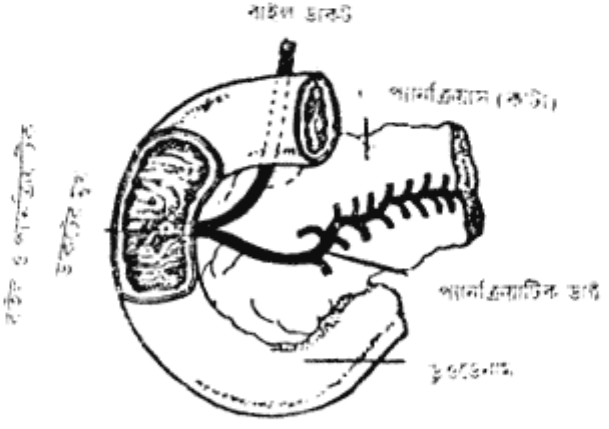

ডুওডেনাস ও ডাক্টগুলি

এটি হলো দীর্ঘনালী, যা পেটের মধ্যে প্রথম U আকৃতির Duodenum-এ শুরু হয়। তারপর নিচে নেমে, এটি পাক খেয়ে অনেকটা অংশ জুড়ে অবস্থান করে থাকে।

এই নালীগুলি পরস্পর Peritoneum-এর Layer বা Mescentery দ্বারা সংবদ্ধ থাকে। তার মধ্য দিয়েই ক্ষুদ্র অন্ত্রের ধমনী, শিরা ও Nerve-গুলি Pass করে ও তা পরে এসে অন্ত্রে প্রবেশ করে।

banglainternet.com

জীবন্ত অবস্থায় এটি কতটা লম্বা থাকে তা বলা কঠিন—তবে মনে হয় এটি 10- 12 ফুটের মত লম্বা থাকে। তবে মৃতদেহ Post Mortem করলে এটি প্রায় 20 ফুট দীর্ঘ দেখা যায়। অবশ্য তখন পেশীগুলির Tone থাকে না—তাই এটি এত দীর্ঘ মনে হয়।

এটি পাকস্থলির পর থেকে শুরু হয় ও বৃহৎ অন্ত্রের Caecum-এ গিয়ে শেষ হয়। সেখানে থাকে একটি Ilio Caeeal Valve.

এটি থাকে প্রধানত Umbilical Region-এ এবং বৃহৎ অন্ত্র বা Large Intestine এটিকে ঘিরে রাখে। এর তিনটি অংশ—

(1) **Duodenum**—এটি 10 ইঞ্চি মত লম্বা হয়ে থাকে। এটি দেখতে ইংরাজী U অক্ষরের মত। এর Curve- এর মধ্যে থাকে Pancreas- এর মাথাটা। Liver থেকে

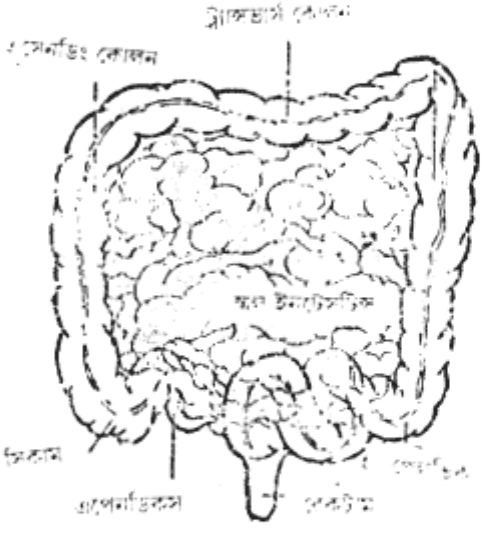

ক্ষুদ্র ও বৃহৎঅন্ত্র

Bile Duct এবং Pancreas থেকে Pancreatic Duct এসে একত্রে মিলিত হয়ে তৈরি করে Common Bile Duct. সেটি এতে এসে Open করে থাকে।

(2) **Jejunum**—বাকি অংশের পাঁচভাগের দুই ভাগ হলো এটি।

(3) **Ileum**—বাকি অংশের পাঁচভাগের তিন ভাগ হলো এটি।

ধমনী—Superior Mescenteric ধমনী আসে সোজা Abdominal Aorta থেকে।

গঠন—ক্ষুদ্র অন্ত্রেরও পাকস্থলির মতো আছে মোট চারটি Coat. তা হলো—

(1) বাইরের Outer কোট—এটি একটি পাতলা Peritoneal আবরণ মাত্র।

(2) পেশীর Muscular কোট—এতে দুই ধরনের Muscle Fibre থাকে।

(a) লম্বা বা Longitudinal Fibres.

(b) গোল বা Circular Fibres.

banglainternet.com

এই দুটি কোটের মাঝে থাকে শিরা, ধমনী, স্নায়ু প্রভৃতির জাল।

(3) Sub-Mucous Coat—এতে থাকে এক ধরনের গ্রন্থি যার নাম হলো Brunner's Glands. এরা প্রধানত থাকে Duodenum-এ এবং এক ধরনের Alka-line Mucous নিঃসরণ করে।

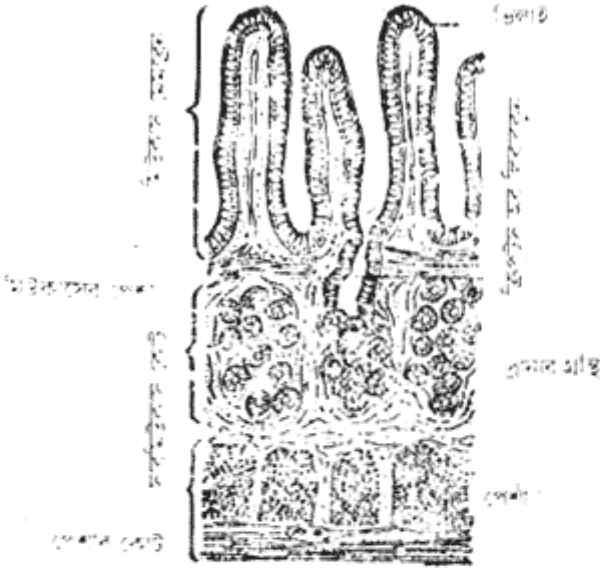

অনুবীক্ষণে অন্ত্রের অংশ

Sub-mucous কোট ও Mucous কোটের মাঝে থাকে একটি পাতলা পেশী স্তর।

(4) Mucous Coat—এতে থাকে অজস্র ভাঁজ বা Fold. এটি দেখতে মখমলের মতো—কারণ এতে অসংখ্য অতি ক্ষুদ্র ক্ষুদ্র Villi দেখা যায়। এগুলির গঠনপ্রণালী সম্বন্ধে পরে বলা হচ্ছে।

এই কোটে অসংখ্য ছোট ছোট গ্রন্থি থাকে, যাদের বলা হয় **Crypts of Lieberkuhn.** এরা হজম করার জন্য Juice নিঃসরণ করে।

তা ছাড়াও এর উপরিভাগে 20-30 টি করে গ্রন্থি দিয়ে তৈরি ছোট ছোট **Payer's Patches** —এরা আকারে অর্ধ ইঞ্চি থেকে 2-3 ইঞ্চি পর্যন্ত হয় এবং এরাই বীজাণু থেকে অন্ত্রকে রক্ষা করে।

তা ছাড়া থাকে ছোট ছোট Lymph গ্রন্থি। Villi-গুলি অণুবীক্ষণ যন্ত্র দ্বারা দেখতে স্পষ্টত দেখা যায় লম্বা লম্বা আকৃতির। এতে থাকে—

(a) Epithelium-এর আবরণ।
(b) মাঝের অংশ বা Lacteals.
(c) Lacteal কে ঘিরে রয়েছে অসংখ্য শিরা ধমনীর জালিকা।

এই Lacteal-গুলির নিঃসরণ এসে Lymph Channel-এ যুক্ত হয়। আবার এরাই অবশেষে যায় Thoracic Duct দিয়ে রক্ত প্রবাহে। দেহের হজম করা Fat কণিকাও ঐ সঙ্গে যায়।

banglainternet.com

নড়াচড়া—ক্ষুদ্র অন্ত্রে নানা ধরনের নড়াচড়া বা Movement আছে—যার ফলে খাদ্য এর মধ্যে দিয়ে যেতে পারে। তা হলো—

(1) **Peristaltic Movement**—এটি হলো পেটের আবরণের ভেতরের সামান্য সংকোচন ও প্রসারণ। এর ফলে খাদ্য এগিয়ে যায় ও যা Absorb হয় তা ভেতরে গিয়ে রক্তের সাথে মিশে যায়।

(2) **Segmental Movement**—এটি এক একটি অংশের নড়াচড়া। এটি আরও শক্তিশালী।

(3) **Pendulous Movement** .বা দোলানো—যার ফলে খাদ্যগুলি পরস্পর মিশে যেতে পারে ও হজমের রস তার সঙ্গে মেশে।

Bile বা **পিত্ত**—এটি আসে ক্ষুদ্র অন্ত্রে। এর Bile Salts ক্ষুদ্র অন্ত্রের রসের কাজ বৃদ্ধি করিয়ে দেয়। তা ছাড়া এটি পরে পায়খানা পরিষ্কার করতে বিশেষভাবে সাহায্য করে।

Pancreatic—এর মধ্যে কটি প্রধান Enzyme থাকে। তা হলো—

(a) Amylase—যা শর্করা খাদ্যকে হজম করায়।

(b) Lipase—যা Fat হজম করায়।

(c) Irypsin—যা Protein-কে হজম করায়।

তা ছাড়া অন্ত্রের নিজস্ব রস হলো Succus Entericus. এতে যে Enzyme থাকে, তা হলো—

(a) Enterokinase—যা প্রোটিনের হজম শক্তিকে এগিয়ে নিয়ে যায়।

(b) Erepsin—প্রোটিনের হজম শেষ করায়।

(c) Invertase Lactase ও Maltase—এরা শর্করা খাদ্য হজম করায়।

শোষণ—এখানে খাদ্যের সারবস্তু কিছুটা শোষণ হয়ে থাকে। তবে তা পূর্ণ শোষিত হয় বৃহৎ অন্ত্র বা Large Intestine-এ এসে।

বৃহৎ অন্ত্র (Large Intestine)

এটি প্রায় পাঁচ ফুট লম্বা হয়ে থাকে। ক্ষুদ্র অন্ত্র যেখানে শেষ হয়েছে সেখানে একটি Valve থাকে। এর বিভিন্ন ভাগ বা অংশ সম্পর্কে পূর্বেই বলা হয়েছে।

Caecum—এটি থাকে ডান দিকে Iliac অঞ্চলে। এটি একটি মোটা Pouch-এর মতো। এর সঙ্গে যুক্ত থাকে ছোট Vermiform Appendix-টি—এটি লম্বা একটা কেঁচোর মতো।

Appendix-টিতে খাদ্যনালীর মতো চারটি Coat থাকে। কিন্তু এর মধ্যে প্রচুর পরিমাণে Lymphoid Tissue থাকে।

Caecumটি ডানদিকে Illo Psoas পেশীর উপরিভাগে থাকে। এটি ডান পাশে অবস্থিত থাকে, এটি পরে উঠে যায় উপরে—তখন তার নাম হয় Ascending Colon.

Ascending Colon—এটি Caecum থেকে Liver-এর নিচে পর্যন্ত যায়। Liver-এর বাঁকে এর নাম Hepatic Flexure.

Transverse Colon—এটি দুটি Epigastric এবং Umbilical অঞ্চলের মাঝ দিয়ে ডান দিক থেকে বাঁ দিকে চলে যায়। প্লীহার নিচে মোড় নেয়। তার নাম হলো Splenic Flexure.

Descending Colon—এটি বাঁ দিকে উপর থেকে নিচে নেমে আসে।

Pelvic Colon—Pelvis-এ এসে এর নাম হয় Pelvic Colon ও Sigmoid Flexure. তারপরেই থাকে Rectum বা মলভাণ্ড।

banglainternet.com

Rectum—এখানে মল সঞ্চিত হয় ও তার পরে Anal Canal বা পায়ু দিয়ে বাইরে বের হয়ে আসে। Rectum-টি পাঁচ ইঞ্চি লম্বা ও মোটা হয়ে থাকে। Anal Canal দেড় ইঞ্চি পরিমাণ লম্বা হয়।

ধমনী—Large Intestine-কেও Superior Mescenteric ধমনী Supply করে। কেবলমাত্র নিচের অংশকে Supply করে Inferior Mescenteric ধমনী। Rectum-কেও Supply করে। দুটি ধমনীই কিন্তু Abdominal Aorta থেকে উঠেছে।

গঠন—Colon-এর গঠনও ক্ষুদ্র অন্ত্রের মত ঠিক চারটি স্তরে বিভক্ত। তবে এর লম্বা পেশীর Fibre-গুলি বা Longitudinal Fibres তিনটি স্তরে বিভক্ত থাকে। তার জন্যে এটি দেখতে বাঁকা বাঁকা বা Sacoulated হয়ে থাকে। এখানে কোনও Villi নেই।

Rectum অন্য অংশের চেয়ে অনেক বেশি মোটা বা Thick হয়ে থাকে।

Anal Canal-এ দুটি Sphincter থাকে যার ফলে এটি বন্ধ থাকে তা হলো—

(a) External Anal Sphincter—এটি বাইরের মুখে থাকে।

(b) Internal Anal Sphincter—এটি আরও ভেতরের দিকে থাকে।

এখানে কোন হজম ক্রিয়া হয় না—কাজেই এখানে হজমের কোন গ্রন্থি নেই।

বৃহৎ অন্ত্রের কাজ—(1) শোষণ বা Absorbtion—খাদ্যের বেশির ভাগ অংশ ক্ষুদ্র অন্ত্রে শোষিত হয়, বাকি অংশ শোষিত হয় বৃহৎ অন্ত্রে।

মল, লবণ ও Glucose এখানে শোষিত হয়।

(2) Mucous নিঃসরণ হয় যার ফলে মল পিচ্ছিল হয়।

(3) Cellulose দ্বারা মল গঠন।

(4) মলত্যাগ করা।

পেটের ভেতরের আবরণ

(Peritoneum)

পেটের ভেতরের আবরণ হলো Peritoneum. এটি হলো Serous Membrane-এর দুটি ভাঁজ দিয়ে গঠিত। এটি সবচেয়ে বড়ো Serous Sac তৈরি করে থাকে।

এর দুটি অংশ—

(1) Parietal Peritoneum, গহ্বরের চারদিকে আচ্ছাদিত করে রাখে।

(2) Visceral Peritoneum—যা বিভিন্ন পেটের ভেতরের যন্ত্রকে সর্বদাই আবৃত করে রাখে।

এই দুটি Layer-এর মধ্যে যে অংশ তাকে বলা হয় Peritoneal Space বা Sac.

পুরুষের বেলা এটি সম্পূর্ণ একটা বন্ধ Space. মেয়েদের বেলায় অবশ্য দুটি ডিম্ববাহী নালী বা Fallopian Tube, এটি Cavity-তে Open করে থাকে।

এতে আছে অসংখ্য ভাঁজ বা Fold—যা সব যন্ত্রগুলিকে ঘিরে রাখে। তা ছাড়া সামনে একটি বড় Fold তৈরি করে Greater Omentum যা পেটের সব যন্ত্রের সামনে একটি মোটা Cover তৈরি করে। এটি যেন পেটের ভেতর দিকে ঝুলে থাকে।

চিত্র দেখলে এর অবস্থান ও আকার কিছুটা বোঝা যাবে। কালো অংশগুলি হচ্ছে বিভিন্ন Sac. আর যে সব যন্ত্রকে ঘিরে এটি আবরণ সৃষ্টি করে, তাও দেখানো হলো। পেটকে মাঝামাঝি কাটলে এমনি দেখা যায়।

Lesser Omentum-টি Liver-এর নিচে থেকে পাকস্থলির উপর পর্যন্ত একটি আবরণ সৃষ্টি করে—তারপর এটি ভাগ হয়ে গিয়ে পাকস্থলিকে ঘিরে ফেলে দুদিক দিয়ে।

banglainternet.com

এটি বৃহৎ অন্ত্র ও ক্ষুদ্র অন্ত্রকে ঘিরে রাখে। পরে এটিই Mesentery-তে পরিণত হয়। তার মধ্যে দিয়ে অন্ত্রের সব রক্তবহানালী প্রভৃতি যায়।

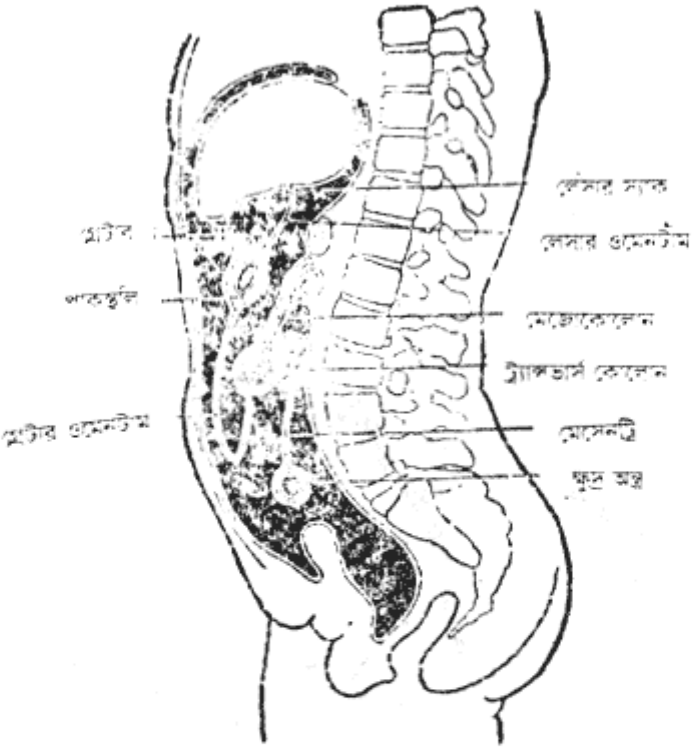

পেরিটোরিয়াম

এটি লিভারকে সবদিক থেকে ঘিরে রাখে—কেবল তার উপরের সামান্য অংশ বাদ থাকে।

এটি দুটি Sac-এ বিভক্ত।

(1) সামনেরটি বহু বিস্তৃত—এটিও নিচে Pelvis পর্যন্ত আসে—এর নাম Greater Sac.

(2) পেছনেরটি ছোট—এটি Greater Omentum-এর ভেতরের Layer তৈরি করে এবং পাকস্থলির পেছন দিকে Transverse Colon-এর সামনে দিয়ে যায়। এর নাম হলো Lesser Sac.

পেরিটোনিয়ামের কাজ—(1) এটি পেটের এবং Pelvis-এর সব যন্ত্রকে আবৃত রাখে। তাদের মধ্যে ঘর্ষণ হতে দেয় না।

(2) এটি সব যন্ত্রকে ঠিক জায়গা মতো আটকে রাখতে সাহায্য করে।

(3) এর মধ্যে অনেক Lymph Gland প্রভৃতি থাকে যা Infection হতে দেয় না।

Peritoneum-এর ভেতরে অতি সামান্য Fluid থাকে, তার ফলে এর ভেতরটা Smooth থাকে। তবে যদি কখনো এর মধ্যে Infection হয়, তা হলে তখন এর মধ্যে জল জমে, তাকে বলা হয়, Ascites বা উদরী রোগ। তখন এর জল বের করে এর মধ্যে ঔষধ প্রয়োগ বিধেয়।

banglainternet.com

ষোড়শ পরিচ্ছেদ

লিভার, প্যান্‌ক্রিয়াস এবং গলব্লাডার

লিভার হলো শরীরের সবচেয়ে বড় Gland বা গ্রন্থি। এটি অজস্র রাসায়নিক কাজ সমাপন করে বলে, এর নাম হলো শরীরের ল্যাবরেটারী বা Laboratory of the Human System.

এটি Abdominal Cavity-র সবচেয়ে উপরে অবস্থিত। এটি ডানদিকে ঠিক Diaphragm-র পেছনে থাকে। এটি Ribs-গুলির দ্বারা ভালভাবে সুরক্ষিত থাকে।

এটি ডানদিকে পঞ্চম Rib থেকে শুরু করে দশম Rib পর্যন্ত অবস্থান করে। পেটের ডানদিকে এটি বেশি থাকে—বাঁ দিকে কম থাকে।

লিভার দুটি প্রধান ভাগে বা দুটি Lobe-এ বিভক্ত হয়ে থাকে। (1) Right Lobe বা প্রধান লোব, (2) Left Lobe বা ছোট Lobe.

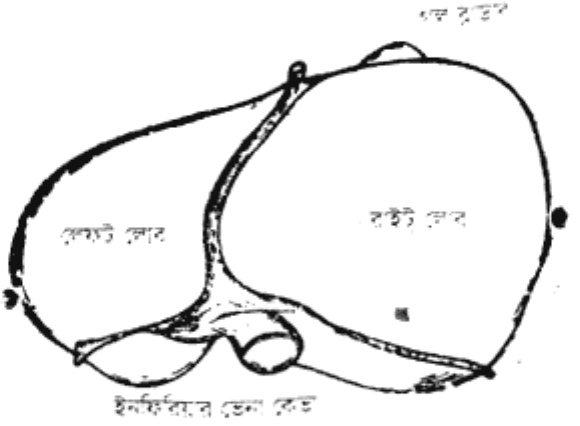

এর উপরের Convex Surface থাকে ঠিক Diaphragm-এর নিচে। এটি আঁকাবাঁকা হয়—কারণ এর মাঝে থাকে একটি Transverse Fissure, যা দুটি ভাগকে বেশ স্পষ্ট বা পৃথক করে।

উপরের দিকে থাকে একটি Falciform Ligament. এটি Peritoneum-এর দ্বারা তৈরি। এই Ligament দিয়ে উপরের দিকটিকে দুটি ভাগে ভাগ করা হয় ও তা স্পষ্ট বোঝা যায়।

Liver-কে নিচে দেখলে বোঝা যায় যে, এর মাঝে আরও Sub-division আছে। তার ফলে একে 4টি ভাগে ভাগ করা যায়—4টি ছোট Lobule-এ।

অতিরিক্ত দুটি ভাগ হলো Gaudate এবং Quardrate Lobule.

এই সব Lobe তৈরি হয় ছয়কোণ বা অষ্টকোণ Liver Cell দিয়ে। তার বাইরের আবরণ ছাড়া সব Liver Cell. তার মধ্যে প্রচুর Blood Vessel থাকে।

তার কারণ হলো Portal Circulation-এর মধ্যে দিয়ে যায়। তা ছাড়া এটি দেহের বিরাট একটি কর্মকেন্দ্র। Liver-এর মধ্যে শিরা ও ধমনীর যা নালিকা তৈরি হয়, তা দেহের অন্য কোন জায়গাতে হয় না।

banglainternet.com

Liver-এর রক্তবহা নালী

(1) Hepatic Artery—যা হলো আসলে Aorta থেকে উদ্ভূত Coelia ধমনীর একটি শাখা। এর রক্তে শতকরা 95 ভাগ অক্সিজেন থাকে।

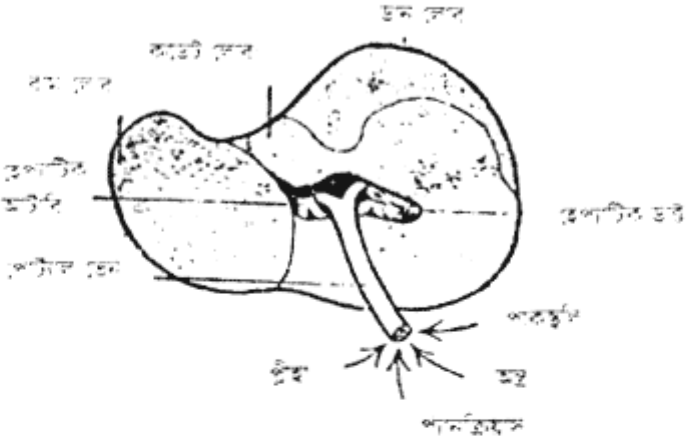

লিভারের তলার দৃশ্য

(2) Portal Vein—এই শিরা পেটের সমস্ত রক্ত (Peritoneal Cavity-র) বয়ে নিয়ে আসে। পাকস্থলি, Duodenum, ক্ষুদ্র অন্ত্র, বৃহৎ অন্ত্র, Pancreas, Spleen থেকে সব রক্ত বয়ে আসে এখানে। তারপর তা Liver-এ প্রবেশ করে।

(3) Hepatic Vein—এটি লিভারের মধ্য থেকে Portal Vein-এর Supply করা সমস্ত রক্তকে Liver Cell-এর মধ্য দিয়ে Pass করিয়ে নিয়ে আসে। Liver Cell-এর মধ্য দিয়ে Pass করবার সময় এখানে অনেক প্রয়োজনীয় পরিবর্তন হয়ে থাকে।

Bile Duct তৈরি হয় অনেক ছোট ছোট Hepatic Duct দ্বারা।

Hepatic Duct তৈরি হয় প্রতিটি Liver Cell-এর নিঃসরণ দ্বারা। এসব প্রতিটি Cell থেকে Chemical Change হয়ে আসে।

লিভারের রক্তবহা নালী

banglainternet.com

লিভারের উপরিভাগ—Peritoneum-এর আবরণ দ্বারা আবৃত থাকে। মাঝখানে থাকে Falciform Ligament যা দুটি ভাগকে পৃথক করে রাখে। এটি বেশ মসৃণ। এটি Diaphragm-এর সঙ্গে সংযুক্ত থাকে।

নিচের দিকে একটি ত্রিকোণ অংশ থাকে যা Left Triangular Ligament দ্বারা আবৃত থাকে।

নিচের অংশে লক্ষ্য করলে দেখা যাবে, লিভারের Caudate এবং Guardrate Lobe. Liver-এর সব Blood Vessel এখান দিয়েই প্রবেশ করে পুনরায় বেরিয়ে যায়। Hepatic Vein যুক্ত হয় Inferior Vena Cava-তে। বাঁ দিকের Lobe-টি ছোট ও ডানপাশের Lobe-টি বিরাট বড়, তা এখানে দেখা যায়। এখানে থাকে পিত্তকোষ বা Gall Bladder. এখানে প্রবেশ করে Portal Vein.

এটি উপরে থাকে বলে পেটের বহু যন্ত্র এর ঠিক নিচে থাকে।

লিভারের নিচে একটি বড় Fissure বা ফাটল থাকে—তা লিভারের দুটি Lobe-এর ভাগকে স্পষ্ট করে তোলে।

লিভারের ক্ষুদ্র অংশ

লিভারের ভেতর অজস্র Hepatic Lobules দ্বারা গঠিত। প্রতিটি এই ধরনের Lobule-এর আকৃতি হয় প্রায় ছয়কোণ। এখানে প্রবেশ করে প্রতিটি Hepatic Lobule-এ একটি করে Portal Vein-এর শাখা, তারপর তা থেকে রক্ত Liver-এর Lobule-এর মধ্যে দিয়ে Pass করে চলে আসে মাঝখানে বা Intralobular Vein-এ। তা থেকে তা চলে আসে Hepatic Vein-এর শাখায়। অসংখ্য ক্ষুদ্র শাখা মিলিয়ে তৈরি হয় এই Hepatic Vein-টি।

লিভারের গঠন

প্রকৃতপক্ষে লিভারকে কাজ করায় Veinous রক্তের প্রবাহ।

লিভারের কাজ অসংখ্য যেমন—

(1) প্রোটিনের ত্যাজ্য পদার্থ বা Urea তৈরি।

(2) শরীরের সব ত্যাজ্য পদার্থ জমা করা ও বের করা।

banglainternet.com

(3) শরীরের অনেক শোষিত পদার্থকে কাজে লাগানো।

(4) Bile নিঃসরণ দ্বারা হজমে সাহায্য করা।

(5) শরীরের Fat-কে কাজে লাগানো ও জমা করা।

(6) শরীরের শোষিত শর্করাকে কাজে লাগানো বা জমা করা।

(7) R. B. C.-কে ধ্বংস করে Bile Pigment হিসাবে বের করে দেওয়া।

(8) Plasma Protein তৈরি করা।

(9) রক্ত জমার জন্য প্রয়োজনীয় পদার্থ Prothrombin এবং Fibrinogen লিভারেই তৈরি হয়।

(10) ফ্যাট, ভিটামিন, আয়রন প্রভৃতি শরীরের অতি প্রয়োজনীয় যাবতীয় সঞ্চয় করা ও সময়মতো তাদের ঠিক ঠিক কাজে ব্যবহার করা।

(11) শরীরের তাপ রক্ষা—সময়মত সব বস্তুকে কাজে লাগিয়ে এটি তাপ রক্ষা করে।

(12) শরীরকে বীজাণুর আক্রমণ থেকে রক্ষা করা।

পিত্তকোষ

(Gall Bladder)

এটি একটি পেয়ারার মত আকৃতির বা Pear-Shaped যন্ত্র (Organ)—এটি থাকে লিভারের ঠিক নিচে। লিভারের মধ্যে একটি গর্ত বা Notch থাকে— সেখানে এটি অবস্থিত থাকে। এটি লম্বায় হয় তিন থেকে চার ইঞ্চি। এটি তিনটি ভাগে বিভক্ত হয়, তা হলো—

গল্ ব্লাডার ও নালীগুলি

(1) Fundus বা উপরের অংশ।

(2) Body বা দেহ।

(3) Neck বা গলা—যার সঙ্গে Gall Bladder-এর নালী বা Bladder-এর Cystic Duct আটকে থাকে। ব্লাডার 3-4 ইঞ্চি দীর্ঘ হয়। এতে তিনটি কোট বা লেয়ার থাকে। তা হলো—

banglainternet.com

(1) বাইরের Outer কোট—এটি হলো Serous কোট।

(2) মাঝের পেশীর কোট—এটি অনৈচ্ছিক পেশীতে তৈরি হয়।

(3) ভেতরের আমের কোট—বা Mucous কোট। এটি Epithelium দিয়ে তৈরি। এতে জল ও লবণ শোষিত হয়, কিন্তু Bile Pigment বা Bile Salt শোষিত হয় না। তার ফলে এখানে যে পিত্ত জমা হয়, তা অনেকটা ঘন হয়ে যায়।

Cystic Duct বা পিত্তকোষের নালীটি প্রায় দেড় ইঞ্চি মত লম্বা হয়। এটি Liver থেকে আসা Hepatic Duct-এর সঙ্গে যুক্ত হয়ে Common Bile Duct গঠন করে। এটি দিয়ে Duodenum-এর মধ্যে Bile গিয়ে পড়ে।

কাজ—এটি পিত্তের একটি থলি বা সঞ্চয়ের প্রধান কাজ করে। তা ছাড়া এটি পিত্তকে ঘন করে।

যখন খাদ্য Duodenum-এ আসে তখন এটি থেকেই বেশি পিত্ত নিঃসৃত হয়। অন্যান্য সময় অনেকটা কম পিত্ত বের হয়।

এর মুখে একটি Sphincter আছে খাবার আধ ঘন্টা পরে সেটি খুলে যায় বা ঢিলে হয়ে যায়। তখনই পিত্তরস বেরিয়ে আসে। সব সময় পিত্তরস আবার বের হয় না। মাঝে মাঝে কিছু কিছু করে বের হতে থাকে। সারাদিনে প্রতিটি নরদেহ থেকে 500 থেকে 1000 ml. পিত্তরস নিঃসৃত হয়। এটি হজমে বিশেষ সাহায্য করে, বিশেষ করে Fat হজমে। এটি পায়খানা পরিষ্কার করায়।

ক্লোমগ্রন্থি
(Pancreas)

ক্লোমগ্রন্থি বা Pancreas হলো একটি Compound Recemose ধরনের গ্রন্থি। অনেকটা লাল গ্রন্থির মতো এর গঠন। এর দৈর্ঘ্য হলো প্রায় সাত ইঞ্চি। এটি Duodenum থেকে Spleen পর্যন্ত বিস্তৃত থাকে। এটিও তিনটি ভাগে বিভক্ত—

ডিওডেনাম ও প্যানক্রিয়াস

(1) **মাথা বা Head**—এটি থাকে Duodenum-এর ভাঁজের মধ্যে। প্রকৃতপক্ষে দেখা যায় Duodenum-ই সমস্ত মাথাটা ঘিরে রেখেছে।

banglainternet.com

(2) **দেহ বা Body**—এটিই হলো আসল অংশ। এটি পাকস্থলির পেছনে থাকে। প্রথম Lumber ভার্টিব্রা, বা কিড্‌নী, Inferior Vena Cava প্রভৃতি থাকে এর ঠিক পেছনে।

(3) **লেজ বা Tail**—এটি বাঁ প্রান্তে গিয়ে Spleen-কে স্পর্শ করে থাকে।

ছোট ছোট রস নিঃসরণকারী Lobule দিয়ে এটি গঠিত। এ থেকে নিঃসৃত রস পৃথক পৃথক নালী দিয়ে এসে পরে একত্রে মিলিত হয় ও Pancreatic Duct দিয়ে এর রস এসে পড়ে ডিওডেনামে।

কাজ—Pancreas-এর মধ্যে এক-দিকে যেমন Juice নিঃসৃত হয় Duct দিয়ে অন্যদিকে তেমনি এর মধ্যে থাকে Cell Islets of Langerhans. এটি এক ধরনের হর্মোন নিঃসরণ করে—তার নাম Insulin সেটি শরীরের সব শর্করাকে কাজে লাগায়।



প্যানক্রিয়াসের গঠন

Pancreas-টি কেটে পরীক্ষা করলে দেখা যাবে, তার মধ্যে যেমন ছোট ছোট Alveoli আছে ঠিক তেমনি তার মাঝে থাকে Islets-গুলি।

Pancreas-কে রক্ত Supply করে Pancreatic Artery. এটি Splenic Artery-র শাখা — যেটি আবার ওঠে Coeliac Artery থেকে (Aorta-র শাখা)।

Pancreas-এর রক্ত সোজা গিয়ে পড়ে Portal Vein-এর মধ্যে।

এর Nerve হলো Vagus Nerve-এর শাখা।

পেলভিক ক্যাভিটি (Pelvic Cavity)

আগেই বলা হয়েছে, উদর গহ্বরের নিচে হলো Pelvic ক্যাভিটি—দুটির মধ্যে যোগাযোগ আছে।

এর উপরের ফাঁক বা Brim-এর সীমানা হলো—

পেছনে Sacrum-এর সামনের দিক।

দু'পাশে Iliopectineal Line.

সামনে Symphysis Pubis.

এর নিচের ফাঁক বা Outlet-এর সীমানা হলো—

পেছনে Coccyx. সামনে Pubis-এর আর্চ, দু'পাশে Ischium এবং তার সঙ্গে সংলগ্ন Ligament-গুলি।

Pelvic-এর মেঝেতে থাকে Levator Avis পেশী ও Coccygeus পেশী—যা Pelvic Diaphragm তৈরি করে থাকে।

মূত্রযন্ত্রাদি (Renal Organs)

মূত্রযন্ত্রাদির উপরের অংশ থাকে পেটের পেছন দিকে—কিন্তু Urinary Bladder থাকে Pelvic Cavity-র সামনের অংশে। এর বিভিন্ন ভাগ হলো—

banglainternet.com

(1) দুটি কিড্‌নী—যা মূত্র নিঃসৃত করে থাকে।

(2) দুটি মূত্রবাহী নালী বা Ureters, যা প্রস্রাবকে কিড্‌নী থেকে নিচে নিয়ে যায়।

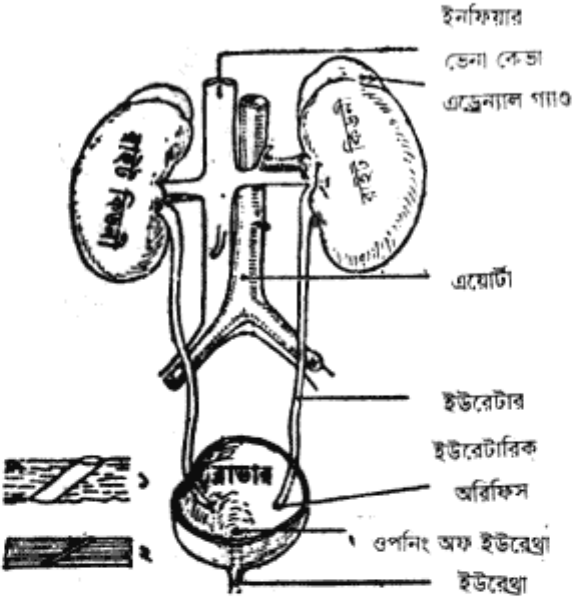

মূত্র যন্ত্রাদি

(3) একটি মূত্রস্থলি বা Urinary Bladder—যেখানে মূত্র সঞ্চিত থাকে।

(4) মূত্রনালী বা Urethra—যা দিয়ে প্রস্রাব বেরিয়ে আসে। পুরুষের এটি যৌন বহিরিন্দ্রিয়ে অবস্থিত। নারীদের থাকে একটি ছোট ছিদ্র মাত্র।

কিড্‌নী দুটি (Kidneys)

দুটি কিড্‌নী ঠিক পিঠের Posterior Wall-এর সংলগ্ন হয়ে তার সামনে অবস্থান করে। কিড্‌নী উপরে শেষ Thoracic ও নিচে তৃতীয় Lumber ভার্টিব্রার সামনে অবস্থান করে থাকে।

ডান দিকের কিড্‌নী বাঁ দিকের থেকে একটু নিচে থাকে, তার কারণ ডান দিকে উপরে লিভার থাকে।

প্রতিটি কিড্‌নী লম্বায় 4 থেকে 5 ইঞ্চি। চওড়াতে হয় আড়াই ইঞ্চি এবং এক থেকে সোয়া এক ইঞ্চি পুরু হয়। পূর্ণবয়স্ক লোকের কিড্‌নীর প্রতিটির ওজন হয় 140 গ্রাম। কিড্‌নীর আকৃতি বরবটির ভেতরের দানার মতো দেখতে। ডান দিকের কিড্‌নীর সামনে থাকে—

(1) লিভার, (2) বৃহৎ অন্ত্র, (3) ডিওডেনাম ও ক্ষুদ্র অন্ত্র। বাঁ দিকটির সামনে থাকে—

(a) প্লীহা বা Spleen (b) প্যান্‌ক্রিয়াস (c) পাকস্থলির অংশ, (d) ক্ষুদ্র অন্ত্র ও বৃহৎ অন্ত্র।

দুটি কিড্‌নীর মাথায় দুটি টুপির আকৃতির গ্রন্থি বা Suprarenal গ্রন্থি থাকে।

banglainternet.com

এর ভেতরের বর্ডার থেকেই Ureter দুটি বের হয়ে আসে। ঐখান দিয়ে ধমনী ও শিরা Kidney-তে প্রবেশ করে ও বেরিয়ে আসে। এই অংশকে বলা হয় Hilum.

গঠন—মোটামুটি কিড্‌নীর গঠনকে দুটি ভাগে ভাগ করা যায়। তা হলো—

(1) বাইরের অংশ বা Cortex.

(2) ভেতরের অংশ বা মেডালা (Medulla).

কর্টেক্স—এটি উপরের অংশ এবং ঘন বা গাঢ় Purple রঙের হয়। এটি Fibrous টিসু দিয়ে তৈরি হয়।

মেডালা—এটি অনেকটা পিরামিড আকৃতির অনেকগুলি বস্তু দিয়ে গঠিত। একে বলা হয় Pyramids of the Kidney. এটি ভেতরের দিক থেকে এসে কিড্‌নীর Pelvis-এর সঙ্গে যুক্ত থাকে।

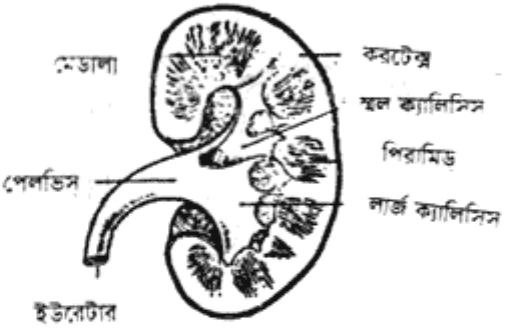

কিড্‌নী কর্তিত

তারপর Ureter শুরু হয়।

কিড্‌নীর Medulla অণুবীক্ষণ দিয়ে দেখলে দেখা যাবে, তা অনেকগুলি অতি ক্ষুদ্র Nephron দিয়ে গঠিত। প্রতিটি কিড্‌নীতে প্রায় দশ লক্ষ করে Nephron থাকে। এরা প্রকৃতপক্ষে রক্তের ছাঁকনির কাজ করে থাকে।

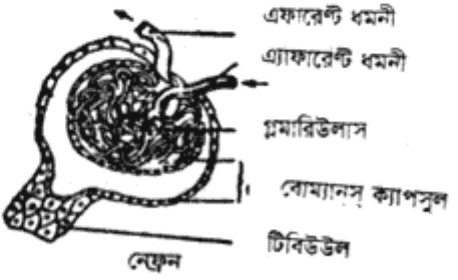

একটি নেফ্রন

শিরা ও ধমনীর সরু সরু ক্যাপিলারী এর মধ্যে Anastomose করে। তাকে ঘিরে থাকে দুটি আবরণ—এটি রক্ত ছেঁকে তার অপ্রয়োজনীয় পদার্থ বের করে দেয়। দ্বিতীয় আবরণে

banglainternet.com

মূত্র এসে জমে এবং এরা অতি সূক্ষ্ম Tubule-এর মধ্যে চলে যায়। এইভাবে বিভিন্ন অংশ একত্রে কাজ করে বলেই কিড্‌নী থেকে নিঃসৃত তরল পদার্থ ধীরে ধীরে সৃষ্টি হয়ে থাকে।

এই সরু শিরা ও ধমনীকে বলা হয় Afferent Arteriole ও Efferent Arteriole. Capillary-র এই Tuft-কে বলে Glomerulus এবং তার উপরের Cover-এর স্তরটি হলো Boman's Capsule.

সব মিলিয়ে এক একটি Unit-কে বলা হয় Nephron অর্থাৎ একটি ছাঁকার Unit মাত্র।

রক্ত প্রবাহ—Renal Artery, Abdominal Aorta-র শাখা। Renal Vein গিয়ে পড়ে সোজা Inferior Vena Cava-তে। তাই নিঃসন্দেহে বলা যায় যে কিড্‌নী দুটি প্রকৃতপক্ষে ছাঁকনির কাজ করে থাকে।

বোম্যান্‌স্ ক্যাপসুল।

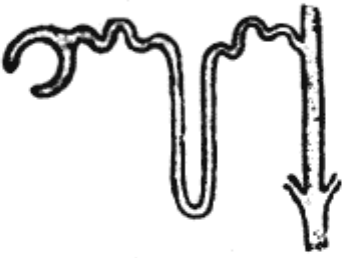

টিবিউল

মূত্রবাহী নালী বা Ureters—এগুলি হলো দুটি লম্বা নালী, যার একদিক যুক্ত থাকে কিড্‌নীর সঙ্গে, অন্য প্রান্ত মূত্রস্থলি বা ব্লাডারের সঙ্গে। এটি 14 থেকে 16 ইঞ্চি লম্বা পর্যন্ত হয়ে থাকে। এর থাকে তিনটি স্তর—

1. বাইরের Fibrous কোট।
2. মাঝের Muscular কোট।
3. ভেতরের Mucous কোট। এটি মূত্রস্থলির ওপর দিকে ও পেছনে Open করে।

ব্লাডার বা মূত্রগ্রন্থি

ব্লাডার বা মূত্রস্থলি মূত্রের সঞ্চয়ের কাজ করে থাকে। এটি দেখতে পেয়ারার মতো আকারের হয়। এটি Pelvis-এর Symphysis-এর পেছনে থাকে, এজন্য অন্য যন্ত্রগুলি সামনে থাকে।

এর নিচের অংশ আটকে থাকে বা Fixed হয়। তাকে বলে Base. উপরের যে অংশ উঁচুতে উঠে যায়, তাকে বলে Fundus. এর Apex থাকে সামনে Symphysis-এর ঠিক পেছনে।

পুরুষদের ব্লাডারে 220 সি. সি. পর্যন্ত প্রস্রাব জমা থাকতে পারে।

মেয়েদের ব্লাডারের পেছনে থাকে জরায়ু বা Uterus এবং Vaginal Canal.

ব্লাডারের উপরের দুটি ছিদ্র ও নিচের Urethra-র ছিদ্র—এর মাঝের অংশকে বলে Trigone of the Bladder.

গঠন—এতে চারটি Layer বা আবরণ থাকে—

banglainternet.com

1. Outer বা Serous Coat—এটি Fibrous টিসু।

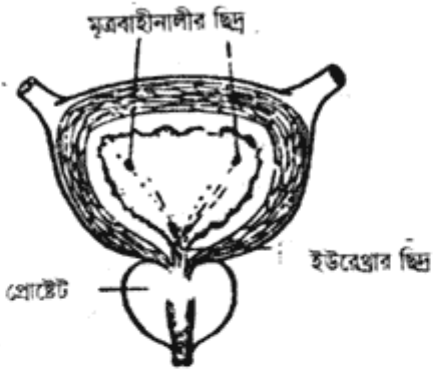

ব্লাডার ও ট্রাইগোন

2. মাংসপেশীর বা Muscular Coat—এতে তিনটি স্তরে Muscle Fiber-গুলি সাজানো থাকে।

3. Sub-mucous Coat.

4. ভেতরের আবরণ বা Mucous Coat—এটি তৈরি হয় Transitional Epithelium দিয়ে।

এর নিচের অংশে বা মূত্রনালীর গোড়াতে একটি গোলাকার মাংসপেশী দ্বারা বিশেষ একটি অংশ তৈরি হয়েছে। তাকে বলা হয় স্ফিংক্টার। এটি ঢিলে হলে প্রস্রাব বেরিয়ে আসে মূত্রনালী বা Urethra দিয়ে।

ব্লাডারের তলদেশ বা Surface তিনটি।

2টি Interolateral সারফেস।

1টি Superior সারফেস।

উপরের সারফেস বা Superior Surface, Peritoneum দ্বারা গঠিত—অন্য অংশ তা নয়।

ট্রাইগোন—এই অংশটি মূত্রস্থলির ভেতরের পেছন দিকে অবস্থিত। দু'দিকে দুটি Ureter-এর ছিদ্র ও নিচে Urethral ছিদ্র—এই তিনটি রেখা দ্বারা যুক্ত করলে তা হলো ট্রাইগোন। এই অংশে মসৃণ ঝিল্লি মাংসপেশীর ভেতরের দিকে আটকে থাকে।

প্রস্রাব জমে গেলে ব্লাডারের অংশগুলি ফুলে ওঠে কিন্তু ট্রাইগোন ফোলে না—কারণ এই অংশের পেশী হয় বেশি মোটা।

ব্লাডারের স্নায়ু আসে Pelvic Nerves এবং Hypogastric Plexus-এর স্নায়ু থেকে। Hypogastric Artery এতে রক্ত বয়ে আনে।

ব্লাডারের সঙ্গে দু'ধরনের লিগামেন্ট আটকে থাকে। তা হলো—

(1) দু'দিকে দুটি ল্যাটারাল লিগামেন্ট।

(2) সামনের দিকে পিউবো প্রস্টেটিক লিগামেন্ট।

banglainternet.com

মূত্রনালী

(Urethra)

এটি Bladder-এ শুরু হয় ও প্রস্রাব বাইরে নিয়ে আসে। এটির ভেতরটা Mucous Membrane দ্বারা আবৃত থাকে। এ ছাড়া এতে থাকে বিশেষ গোলাকার বা Circular পেশীগুলি। তার ফলে এতে স্ফিংক্টার তৈরি হয়েছে।

Sphincter ঢিলে না দিলে প্রস্রাব হয় না।

মেয়েদের ইউরেথ্রা মাত্র এক থেকে দেড় ইঞ্চি লম্বা হয়ে থাকে। ছেলেদের মূত্র-নালী যৌনাঙ্গের মধ্যে দিয়ে যায়—তাই এটি 7 থেকে 9 ইঞ্চি লম্বা হয়ে থাকে।

প্রস্রাব ব্লাডারে বেশি জমলে তখন প্রস্রাব করার ইচ্ছা হয়। ঐচ্ছিক পেশীতে ঢিলা দিলে Sphincter ঢিলা হয় ও তার ফলে প্রস্রাব হয়। একে বলা হয়ে থাকে Micturation.

banglainternet.com

সপ্তদশ পরিচ্ছেদ

জনন যন্ত্রাদি (Reproductive Organs)

পুরুষ ও নারীর জননযন্ত্রের সংযোগ বা মিলন না হলে নতুন সন্তানের জন্ম হয় না। 14-15 বছর বয়সে নারীর যৌবন আগমন হয় ও মাসিক বা ঋতুস্রাব হয়। পুরুষের যৌবন আগমন ঘটে 16-17 বছর বয়সে। তাদের দেহে তখন শুক্রকীট জন্ম নিয়ে থাকে। একে বলে Puberty.

নারীদের 45 থেকে 50 বছর বয়সে তার ঋতুস্রাব শেষ হয়ে যায়—তারপর ঋতু হয় না। একে বলা হয় Manopause.

নারীর জননযন্ত্রাদি

নারীর জননযন্ত্রাদি দুটি প্রধান ভাগে বিভক্ত। তা হলো বাইরের যন্ত্রাদি বা External Organs এবং ভেতরের যন্ত্রাদি বা Internal Organs.

নারীর বহির্জননতন্ত্র

এটি কয়েকটি অংশে বিভক্ত। তা হলো প্রধানত—

(1) বৃহৎ ভগোষ্ঠ বা দুটি বড় বড় মাংসল ঠোঁটের মত অংশ—যাকে Labia Majora বলা হয়।

(2) ক্ষুদ্র ভগোষ্ঠ—Labia Majora-র ভেতরের দিকে থাকে। এর নাম Labia Minora. Labia Majora-টি চামড়া বা Skin দ্বারা আবৃত থাকে। কিন্তু Minora আবৃত থাকে Mucous Membrane দিয়ে।

(3) Mons Pubis বা Mons Veneris বা কামাদ্রি—দুটি ভগোষ্ঠ উপরের দিকে মেশে ও এই অংশে গঠিত করে। এটি হলো নরম চর্বি বা Fat-এর উপরের একটি চর্মের আবরণ। এটি অসংখ্য লোম দ্বারা ঢাকা থাকে।

Libia Minora-র মধ্যে উপরের সংযোগস্থলে থাকে ভগাঙ্কুর বা Clitoris. এটি একটি ছোট উঁচু মাংসপিণ্ডের মত। এটি দেহের মধ্যে সবচেয়ে বেশি অনুভূতিশীল অংশ। এটি স্পর্শ করা মাত্র নারী কামোদ্দীপ্ত হয়ে ওঠে।

(5) **যোনিমুখ** বা Vaginal Orifice—এটি কুমারী মেয়েদের একটি পাতলা পর্দা দ্বারা আবৃত থাকে—তাকে বলা হয় Hymen. এর মধ্যে অবশ্য একটি ছিদ্র থাকে, যা দিয়ে ঋতুর রক্ত প্রভৃতি বেরিয়ে আসে। অবশ্য অনেক নারীর এটি থাকে না।

banglainternet.com

(1) কামাদ্রি, (2) বৃহৎ ভগোষ্ঠ, (3) ভগাঙ্কুর, (4, 5) ক্ষুদ্র ভগোষ্ঠ, (6) মূত্রছিদ্র, (7) সতীচ্ছদ, (8) যোনিদ্বার, (9) সতীচ্ছদের নিম্নাংশ, (10) ভগোষ্ঠের নিম্নাংশ, (11) পায়ু।

এটি যৌনমিলনে অনেক সময় আংশিকভাবে ছিন্ন হয়। সন্তান প্রসবের পর এটি সম্পূর্ণভাবে ছিন্ন হয়ে যায়।

(6) **মূত্রছিদ্র**—এটি থাকে যোনিমুখের উপরে, Clitoris-এর নিচে।

যোনিমুখে ও ভেতরে অসংখ্য ছোট ছোট গ্রন্থির মুখ থাকে, যা যোনিকে মিলনের সময় সিক্ত করে, তাকে বলা হয় **বার্থলিন গ্রন্থি**।

যৌননালী
(Vagina)

এটি যোনিমুখ থেকে জরায়ু পর্যন্ত বিস্তৃত একটি নালী বিশেষ। এতে প্রচুর রক্তবাহী নালী ও স্নায়ু আছে।

এর সামনের দিকে থাকে Bladder এবং Urethra—এর পেছনে Rectum ও পায়ু বা Anus. এটি সাধারণত 4 থেকে 5 ইঞ্চি দীর্ঘ হয়।

এর তিনটি স্তর বা Layer থাকে। তা হলো—

(1) ভেতরের বা Muscous Membrane.

(2) বাইরের কোট বা Muscular Layer—এতে দুই ধরনের পেশী থাকে—Longitudinal and Circular Fibres.

(3) উপরের দুটি স্তরের মাঝে Elastic Areolar Tissue থাকে—তাতে থাকে রক্তবাহী নালীগুলির একটা Network বা জাল।

ভেতরের জননতন্ত্র
(Internal Organ)

ভেতরের জননতন্ত্র বলতে বোঝায় (1) জরায়ু বা Uterus, (2) ডিম্ববাহী নালী বা Fallopian Tube এবং (3) ডিম্বাশয় বা Ovary.

এবারে প্রতিটির বিষয়ে বর্ণনা করা হচ্ছে—

জরায়ু
(Uterus)

একে চলতি কথায় বলে গর্ভ বা Womb.

এটি মাংসপেশীর দ্বারা গঠিত। এটি দেখতে অনেকটা একটা ফাঁপা পেয়ারার মতো বা একটি উল্টানো কলসীর মতো অনেকটা।

এটি নারীর Pelvic Cavity-র মধ্যে থাকে ব্লাডারের পেছনে এবং Rectum বা মলাশয়ের পেছনে।

কুমারীদের জরায়ুর আকার হয় 3 ইঞ্চি লম্বা, 3 ইঞ্চি চওড়া ও 3 ইঞ্চি গভীর। এর ওজন এক আউন্স থেকে কিছু ভারী।

banglainternet.com

জরায়ুর দু'দিকে দুটি ডিম্ববাহী নালী বা Fallopian Tube আটকানো থাকে। এটি টিউবের প্রান্তভাগের সঙ্গে ওভারি বা ডিম্বকোষ একটি লিগামেন্ট দ্বারা যুক্ত থাকে।

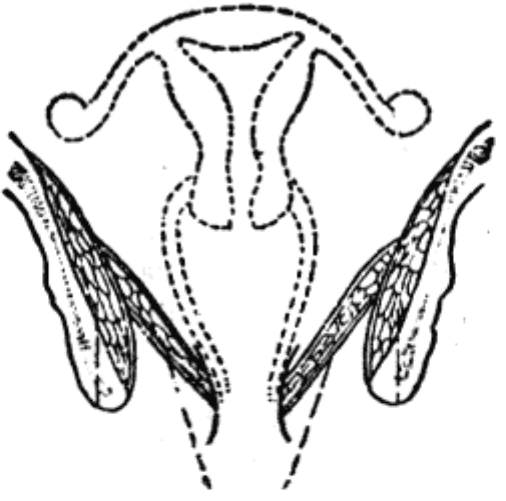

জরায়ুর অবস্থান

বিভিন্ন অংশ—জরায়ুতে অনেকগুলি অংশ থাকে। তা হলো—

(1) ফাণ্ডাস্ (Fundus)
(2) বডি (body)
(3) সারভিক্স (Cervix)
(4) এক্সটার্ন্যাল অস্ (External Os)
(5) ইন্টার্ন্যাল অস্ (Internal Os)

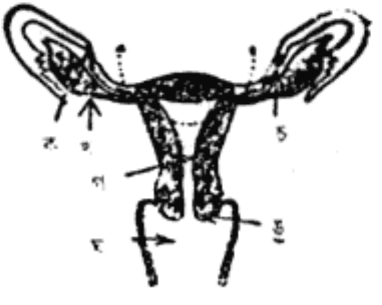

ফাণ্ডাস—জরায়ুর বডির ওপরের অংশকে বলা হয় ফাণ্ডাস। এটি খিলানের মত Convex হয়ে উঠে গেছে।

banglainternet.com

এই ফাণ্ডাসটি পেরিটোনিয়াম দ্বারা আবৃত থাকে।

বডি—জরায়ুর ফাণ্ডাসের নিচের অংশকে বলা হয় বডি। এটি প্রায় দুই ইঞ্চির মত লম্ব হয়।

ফাণ্ডাস্ বডি যেখানে মিলিত হয়েছে তার উপরের কোণে ইউটেরাইন বা ফ্যালোপিয়ান টিউবটি উপরে আটকে থাকে। এটি লম্বা ত্রিকোণবিশিষ্ট হয়।

বডির এন্টিরিয়ার সারফেস ইউরিনারী ব্লাডারের নিচের অংশের সঙ্গে লেগে থাকে। এর একটু সামনের দিকে হলো রাউণ্ড লিগামেন্ট (Round Ligament) এবং নিচে পেছন দিকে হলো ওভ্যারিয়ান লিগামেন্ট (Ovarian Ligament).

সারভিক্স—বডির নিচের অংশ ক্রমশ সরু হয়ে সারভিক্সের সৃষ্টি করেছে। এটা লম্বাতে প্রায় এক ইঞ্চি থেকে একটু কম। এর নিচের মুখ যোনিতে (Vegina) এসে মিশেছে। যোনির (Vagina) মধ্যে আঙ্গুল দিয়ে পরীক্ষা করার সময় (P. V) সারভিক্সের মুখ আঙ্গুলের মাথায় অনুভব করা যায়। এই মুখকে বলে এক্সটার্ন্যাল অস্ (External Os)

অস্ (Os)—সারভিক্সের ভেতরের মুখকে Internal Os ও বাইরের মুখকে External Os বলে। Internal OS—এটি যোনির মধ্যে অবস্থিত।

জরায়ুর Base ওপরের দিকে অবস্থিত—যার নাম Fundus. এর Apex নিচের দিকে অবস্থিত সেটি এসে সারভিক্সের মুখ তৈরি করে ও যোনিতে শেষ হয়।

জরায়ুর এবং যোনির মিলনের মুখের সামনে-পেছনে কিছুটা ভাঁজ থাকে। যোনির পেছনের দিকের ভাঁজটা বড় থাকে।

অবস্থান—সাধারণভাবে জরায়ুর অবস্থান হলো Anteversion এবং Anteflexion—অর্থাৎ জরায়ুর মেরুদণ্ড যোনি পথের রেখার দিকে ঝুঁকে আছে। এটির অবস্থান সোজা নয়।

জরায়ুর উপরটা Peritoneum দ্বারা আবৃত। জরায়ু ও Rectum-এর মধ্যে যে Peritoneal ভাঁজ আছে, তাকে বলা হয় Recto-Uterine Pouch এবং জরায়ু ও ব্লাডারের মধ্যে যে Peritoneal ভাঁজ আছে তাকে বলে Utero-Vescical Pouch.

যদি জরায়ু সামনের দিকে বেঁকে পড়ে, তা হলে তাকে বলে Antiversion—যদি পেছনের দিকে বেশি বেঁকে যায়, তা হলে তাকে বলা হয় Retroversion.

গঠন—জরায়ু তিনটি স্তরে গঠিত। তা হলো—

(1) বাইরের Serous Coat—এটি Peritoneum দ্বারা গঠিত।

(2) মাংসপেশী—সারা জরায়ু অর্থাৎ Fundus, Body ও সারভিক্স পেশী দ্বারা গঠিত। এই পেশী মোটা, তবে এদের Fibre ঢিলা। এটি Fallopian নালীর কাছে বেশ পাতলা। জরায়ুর পেশীকে বলা হয় Myometrium.

(3) ভেতরের (Mucous) কোট—একে বলা হয় Endometrium. এতে অনেক Mucous Gland আছে। মাসিকের সময় Endometrium থেকে রক্ত ক্ষরিত হয় ও গ্ল্যান্ডগুলি থেকে ক্ষার নিঃসৃত হয়।

রক্ত—Uterus-এ রক্ত আসে, Uterine Artery থেকে। এটি Internal Iliac Artery-র শাখা।

কাজ—1. মাসিকের সময় রক্তাদি, ক্লেদ বের করে দেয় এটি।

2. সন্তানের জন্ম হলে তা বর্ধিত হয় এখানে। তারপর এটির সংকোচন-প্রসারণেই প্রসব হয়ে থাকে।

banglainternet.com

জরায়ুর বাইরের লিগামেন্টগুলি—জরায়ুর বাইরের দিকে অনেকগুলি লিগামেন্ট আছে যা জরায়ুকে ধরে রাখতে সাহায্য করে। তা হলো—

1. **এন্টিরিয়ার লিগামেন্ট** (Anterior Ligament)—এটি হলো জরায়ু ও মূত্রাশয়ের উপরের পেরিটোনিয়ামের ভাঁজ।

2. **পোস্টিরিয়ার লিগামেন্ট** (Posterior Ligament)—এটি জরায়ুর পেছনের ও Rectum-এর সামনে একটি Peritoneum-এর ভাঁজ।

3. **ইউটেরোসেক্রাল লিগামেন্ট** (Utero-Sacral Ligament)—এটি রেকটো-ইউটেরাইন পাউচের সঙ্গে মিলিত অনেকগুলি ফাইব্রাস টিসু দিয়ে গঠিত হয়েছে। এটি পেশী ও Sacrum-এর সঙ্গে মিলে যে বাঁধনের সৃষ্টি করেছে ও আটকে রেখেছে, তাকেই Utero-Sacral Ligament বলে।

4. **দুটি ব্রড লিগামেন্ট** (Broad Ligaments)—এটি জরায়ুর দুটি কোণ থেকে ছড়িয়ে বস্তির দেয়ালে আটকে আছে। এতে দুটি ইউটেরাইন টিউব ও দুটি ওভারি জড়িয়ে থাকে। জরায়ু, শিরা ও ধমনী এখানে জালের মত ছড়িয়ে থাকে।

5. **দুটি ওভারিয়ান লিগামেন্ট** (Ovarian Ligaments)—ওভারির একটি দিকে জরায়ুর সঙ্গে ঠিক যেন তন্তু দ্বারা দড়ির মতো বাঁধা থাকে এটি। এটি মাংসপেশী দ্বারা গঠিত ও একে Ovarian Ligament বলে। এটি অবশ্য ব্রড লিগামেন্টের মাঝে অবস্থিত।

6. **দুটি রাউণ্ড লিগামেন্ট** (Round Ligaments)—এরা সরু ও 4 ইঞ্চি লম্বা। এরা ফ্যালোপিয়্যান টিউবের সামনে ও তলায় অবস্থিত। জরায়ুর ধার দিয়ে ব্লাডারের রক্তবাহী নালীগুলি বেরিয়ে এসে এক্সটার্ন্যাল ইলিয়াক আর্টারির উপর দিয়ে Deep Inguinal Ring-এর মধ্যে এসেছে। এই লিগামেন্ট Inferior Epigastric Artery-কে ঘিরে ভ্যাজাইনার লেবিয়া মেজরের গায়ে এসে মিশে গেছে। এটি জরায়ুর মাংসপেশী দ্বারা গঠিত হয়।

ডিম্বকোষ

(Ovary)

এটি হলো দুটি বাদাম আকৃতির গ্রন্থি, যা আছে জরায়ুর দুটি দিকে। এরা ডিম্ববাহী নালীর নিচে থাকে, ব্রড্ লিগামেন্ট এই দুটিকে আটকে রাখে।

এর মধ্যে অসংখ্য অপক্ক ডিম্বাণু থাকে তার মধ্যে যৌবন এলে প্রতি 28 দিন অন্তর একটি করে মাত্র ডিম্বাণু সুপক্ক ও বৃহৎ হয় ও তা ডিম্বনালীতে বেরিয়ে আসে। তখন ঐ ডিম্বকোষের গর্তটি এক ধরনের তরল পদার্থে পূর্ণ হয়। এই তরল পদার্থ থেকে ওভারির হর্মোন বা Oestrogen তৈরি হয়ে রক্তে মিশে যায়। এইভাবে ডিম্বাণুর বৃদ্ধিকে বলা হয় Maturation of the Ovum.

এই Matured Ovum-টি ডিম্বনালীতে এসে পড়ে ও তার ভেতরে গিয়ে অবস্থান করে। ঐ সময় পুরুষের সঙ্গে মিলিত হলে শুক্রকীট যোনি ও জরায়ু দিয়ে চলে আসে ডিম্বনালীতে ও তার সঙ্গে ডিম্বটি Fertilized হয়। এই Fertilized Ovum-টি তখন নেমে আসে জরায়ুতে এবং সেখানে সেটি ধীরে ধীরে বর্ধিত হতে থাকে, যা থেকে সন্তান সৃষ্টি হয়ে থাকে।

banglainternet.com



ডিম্বকোষের বিভিন্ন অংশ

ডিম্বকোষ বা Ovary-র কাজ—

1. প্রতি 28 দিন অন্তর একটি করে পূর্ণাঙ্গ Ovum সৃষ্টি করা।

2. Oestrone **হর্মোন সৃষ্টি**—এটি নারী দেহের নানা পরিবর্তন ঘটতে সাহায্য করে। এর কাজের ফলে নারীদেহে মেদ জমে, বক্ষ গঠিত হয় ও ঋতুচক্র ঠিক মত চলে।

3. Progestrone **হর্মোন নিঃসরণ**—এই হর্মোন গর্ভে সন্তান বৃদ্ধি প্রভৃতিতে সাহায্য করে।

ডিম্ববাহী নালী

(Fallopian Tubes)

ডিম্ববাহী নালী থাকে দু'দিকে দুটি। এই দুটি এক দিকে জরায়ুর সঙ্গে আটকে থাকে অন্য দিকটি অনেকটা ফানেলের মত দেখতে। এর কাছে থাকে ডিম্বকোষ বা Ovary.

প্রতি 28 দিন অন্তর ডিম্বকোষ থেকে একটি পূর্ণাঙ্গ ডিম্ব এই ফানেলের মত মুখ দিয়ে ডিম্বনালীতে প্রবেশ করে থাকে।

এই ব্রড লিগামেন্টের উপরে বর্ডার দিয়ে যায়। এটি Peritoneal Cavity-তে Open করে থাকে।

এর তিনটি ভাগ—

1. Fimbriated End—এটি ফানেলের মত অংশের কিনারা।
2. এর উপরের চওড়া অংশ বা Ampulla.
3. বাকি অংশ বা Body.

এর তিনটি স্তর—

1. Serous Coat—যা Peritoneum দিয়ে তৈরি।
2. Muscular Coat—এতে দুই ধরনের পেশী থাকে—Transverse ও Circular Fibres.
3. ভেতরের Mucous Coat.

Uterine Tube-টির আর্টারিও যায় ঐ একই ধমনী বা Uterine Artery থেকে যা Internal Iliac ধমনীর শাখা।

স্তন

(Mammary Glands)

নারীর যৌবনে বক্ষ দুটি উন্নত হয় ও এটি মেদে পূর্ণ হয়। যৌবনের আগে এটি স্বাভাবিক থাকে—উন্নত হয় না।

ঋতুর শুরু থেকে এটি উন্নত হতে শুরু করে থাকে।

banglainternet.com

এর মাঝের অংশকে Nipple বলে। এটি একটি ছোট উঁচু অংশ।

এর চারপাশের কিছুটা অংশ, একটু বাদামী রঙের—তাকে বলে Areola. বাকি অংশের রঙ চামড়ার রঙের মত।

স্তন বেড়ে ওঠে 14-15 থেকে 20 বছর বয়স পর্যন্ত। এই সময় গঠন পূর্ণ হয়।

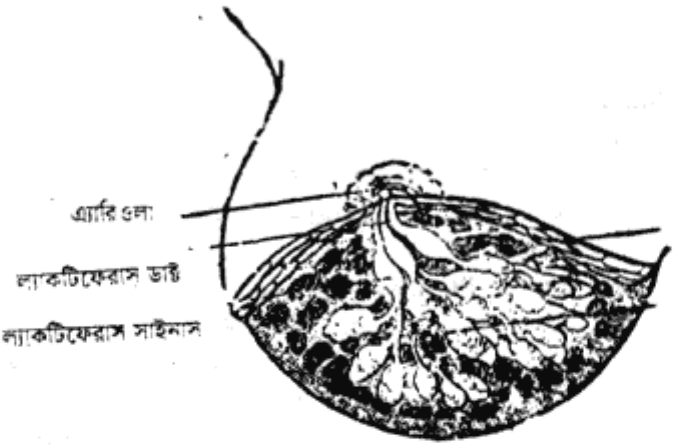

ডান স্তন

আকার অনুযায়ী নানাভাবে একে ভাগ করা যায়। যেমন—

1. বৃত্তাকার, 2. মোচাকৃতি বা Tapering.
3. উন্নত 4. ঈষৎ অবনত, 5. লম্বিত প্রভৃতি—

বার্ধক্যে এটি লম্বিত হয়ে ঝুলে পড়ে। এতে থাকে—

1. Pectoralis Major পেশী থাকে তলে।
2. তার উপরে থাকে একটি Fibrous আবরণ।
3. তার পরে থাকে কতকগুলি ঢিলা Areolar টিসু ও Fatty-টিসু। তার সঙ্গে থাকে Elastic Cell. এর মধ্যে অনেকগুলি Mammary Gland যা দুগ্ধ নিঃসৃত করে।
4. দুগ্ধ বা Mammary Gland থেকে আসে কতকগুলি অংশ। তাকে বলে Lobules.
5. Lobules থেকে দুগ্ধ Lactiferous Ducts দিয়ে বের হয়ে আসে Nipple-এ।
6. ধমনী, শিরা, নার্ভ প্রভৃতি।

স্তনের বৃদ্ধি ও গঠনে সাহায্য করে কতকগুলি হর্মোন। তা হলো—

(1) Gonad Hormone—পিচুইটারির।
(2) Oestrone হর্মোন—Ovary নিঃসৃত।
(3) Prolactine হর্মোন পিটুইটারির—এটি দুধ নিঃসরণ করায়।
(4) Progestrone হর্মোন ওভারির—এটি সন্তান গর্ভে থাকার সময় কাজ করে।
(5) Adrenal গ্রন্থির একটি Gonad হর্মোন।

banglainternet.com

রক্তবাহী নালী—(1) Internal Mammary ধমনী হলো Subclavian ধমনীর শাখা।

(2) External Mammary ধমনী আসে Internal আর্টারি থেকে।

পুরুষ জননতন্ত্র

পুরুষ জননতন্ত্রকে নানাভাগে ভাগ করা হয়।

(1) **পুরুষাঙ্গ** বা Penis.

(2) **অন্ডকোষ বা অণ্ডদ্বয়**—Penis ও Scrotum.

(3) **এপিডিডিমিস**—এটি থাকে অন্ডের সঙ্গে।

(4) **Vas Deferens** বা শুক্রবাহী নালী—ঐটি পেটের মধ্যে যায় Inguinal Canal দিয়ে।

(5) **Seminal Vescicle** বা বীর্যস্থলি—এটি থাকে পেটের মধ্যে।

(6) **প্রস্টেট গ্রন্থি** বা Prostate Gland—এটি থাকে Bladder-এর নিচে। এটির মাঝ দিয়ে বীর্যবাহী একটি নালী চলে যায়।

এবারে সবগুলি পৃথকভাবে বলা হচ্ছে—

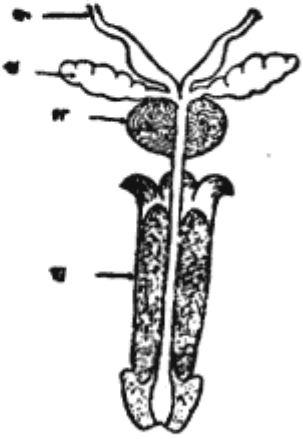

ক—শুক্রবাহীনল

খ—বীর্যস্থলি

গ—প্রস্টেট গ্লান্ড

ঘ—যৌন ইন্দ্রিয়

পুরুষাঙ্গ (Penis)

এটি প্রধানত স্পঞ্জ জাতীয় টিসু দ্বারা তৈরি হয়ে থাকে। এতে থাকে—

(1) চামড়া বা Skin.

(2) আবরণ বা Fascia.

(3) স্পঞ্জ জাতীয় তিনটি পেশী, যার নাম হলো, দুটি করপোরা স্পঞ্জিয়োসা ও একটি করপোরা ক্যাভারনোসা। এর মাঝ দিয়ে Urethra চলে যায়। এতে থাকে অনেক শিরা ও ধমনী।

পুরুষাঙ্গে কোন Bone বা হাড় নেই। তবে উত্তেজিত হলে এটি শক্ত হয়। এর কারণ হলো, এটি উত্তেজিত হলে এর স্পঞ্জজাতীয় টিসুতে অনেক রক্ত জমে। তার ফলে এটি দৃঢ় ও শক্ত হয়।

এর তিনটি অংশ—

(1) পেছনের অংশ বা Bulb.

(2) মাঝের অংশ বা Body.

(3) সামনের অংশ বা Glans Peins.

গ্লান্সটি খুব যৌন অনুভূতিশীল অংশ। এটি একটি চামড়া বা অগ্রচ্ছদা (Prepuce) দিয়ে ঢাকা থাকে। এটি সরালে সামনে গ্লান্সটি দেখা যায়।

banglainternet.com

এটির আকার উত্তেজিত না হলে 3 থেকে 4 ইঞ্চির মতো লম্বা হয়। এটি উত্তেজিত হলে এর আকার 5 থেকে 7 ইঞ্চি হয়।

মূত্রনালী—পুরুষের মূত্রনালীর তিনটি অংশ থাকে। তা হলো—

(1) Prostatic Part—প্রস্টেট গ্রন্থির মাঝ দিয়ে যায়।

(2) Membranous Part—Prostate থেকে বের হয়ে কিছুটা যায়।

(3) Penile Part—যা Penis-এর মধ্যে থাকে।

অন্ড দুটি ও অণ্ডকোষ

(Testis & Scrotum)

পুরুষের অণ্ডকোষটি ঝুলন্ত থাকে যেন তার যৌন ইন্দ্রিয়ের ঠিক নিচে। এতে দুটি অণ্ড থাকে। অণ্ডকোষে যে যে স্তর থাকে তা হলো—

(1) বাইরের চামড়া।

(2) Fibrous Layer—কানেক্টিভ টিসু।

(3) দুটি আবরণ, যা অণ্ডকোষকে ঘিরে থাকে। এই দুটি আবরণের মধ্যে জলীয় পদার্থ জমলে বলা হয় Hydrocele রোগ।

গর্তের মধ্যে থাকে—

(1) ছোট ছোট Septum.

(2) ছোট ছোট Tubules, যা শুক্র তৈরি করে থাকে।

(3) Cortex বা উপরের আবরণ। Septem-গুলি পুরুষ হর্মোন বা Testo-terone তৈরি করে ও নিঃসরণ করে থাকে।

এপিডিডিমিস

(Epidedymis)

অণ্ডের পেছনে এটি থাকে। এটি হলো অনেক সরু সরু নালীর সমষ্টি—তার উপরে থাকে একটি আবরণ।

এই সব নালিকা দিয়ে অণ্ড থেকে শুক্র আসে। তারপর তা একত্রিত হয়ে চলে যায় Vas Deferens বা শুক্রবাহী নালীতে।

এতে অনেক শিরা ও ধমনী থাকে।

শুক্র নালী

(Vas Deferens)

(1) মেরুদণ্ড, (2) বীর্যস্থলি, (3) রেক্টাম, (4) এনাসের শেষ ভাগ, (5) এনাস, (6) শুক্রনালী, (7) এপিডিডিমিস, (8) অন্ড, (9) অন্ডকোষ, (10) গ্ল্যান্স, (11) শুক্র ও মূত্রনালী, (12) যৌন ইন্দ্রিয়, (13) বীর্যবাহী নালী, (14) সিমফাইসিস, (15) পিউবিস।

banglainternet.com

এটির শুরু হয় ঠিক Testis-এর পেছনে এপিডিডিমিসের পর থেকে।

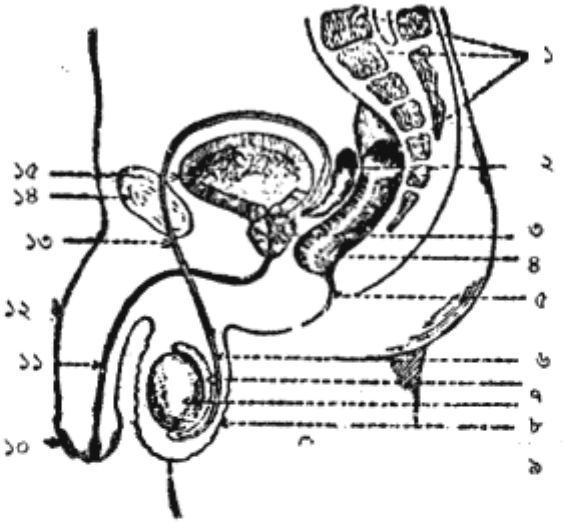

এটি শিরা ও ধমনী প্রভৃতি সহ একটি নালীতে থাকে তাকে বলে Spermatic Cord. এটি Inguinal দিয়ে পেটের মধ্যে যায়।

এটি তারপর প্রস্টেট গ্রন্থির মধ্য দিয়ে যায়। এখানে মূত্রনালী এসে মেশে।

তার অর্থ বীর্য হলো তিনটি নিঃসরণের সমষ্টি। তা হলো—

(1) Testis-এর নিঃসরণ।

(2) Seminal Vescicle-এর নিঃসরণ।

(3) Prostate-এর নিঃসরণ।

পূর্ন যৌন উত্তেজনা ছাড়া এই শুক্র বা বীর্য বের হয় না।

প্রস্টেট গ্রন্থি

এটি হলো অনেকটা বড় কাজু বাদামের আকৃতির মত একটি বস্তু।

এটি থাকে ব্লাডারের ঠিক নিচে। এতে এসে প্রবেশ করে শুক্রবাহী নালী ও মূত্রনালী।

এর একটা নিজস্ব নিঃসরণ বা Secretion আছে। তা ছাড়াও এটির সঙ্গে মিশে Seminal Vescicle বা বীর্যস্থলির রস ও শুক্র বা Testis-এর রস। এটি বার্ধক্যে অনেক সময় রোগগ্রস্ত হয়—তার ফলে মূত্র বন্ধ হতে পারে।

এতে আছে অনেক Gland, Duct, Muscle বা পেশী। তার উপরে থাকে এর Cortex. Prostate-টি বেশ শক্ত মনে হয়—তবে এটি কিছু ছোট বা বড় হতে পারে।

banglainternet.com

শুক্রথলি বা Seminal Vescicle

এগুলি হলো দুটি Tube-এর মতো গ্রন্থি। এরা থাকে Bladder-এর গলার কাছে। এদের নিঃসরণ হলো Seminal Fluid—যা Prostatic Part-এ এসে প্রবেশ করে শুক্রনালীতে।

পুরুষ Pelvis-এর যন্ত্রগুলি

পুরুষ Pelvis-এ থাকে—

(1) Urinary Bladder.

(2) Vas Deferens বা বীর্যস্থলি।

(3) প্রস্টেট গ্রন্থি।

(4) Peritoneum-এর নিচের অংশ। তা ছাড়া থাকে শিরা, ধমনী প্রভৃতি স্নায়ু।

শুক্রকীট

পুরুষের শুক্রকীট খুব ছোট—তা খালি চোখে দেখা যায় না।

বীর্যে অসংখ্য শুক্রকীট থাকে। এরাই গর্ভ সঞ্চার করে থাকে। এদের চারটি অংশ—

(1) Head বা মাথা—যা একটি Cap দিয়ে ঢাকা থাকে।

(2) Tail বা লেজ।

(3) Body বা দেহ।

(4) Neck বা গলা।

এই লেজের নড়াচড়ার ফলে শুক্রকীট যোনি ও জরায়ু দিয়ে ভেতরে চলে যায়।

একটি মাত্র শুক্রকীট ডিম্বে প্রবেশ করে। তারপর আর প্রবেশ করতে পারে না। একটি প্রবেশ করে ও প্রবেশের পরই তার লেজটি খসে যায়।

banglainternet.com

অষ্টাদশ পরিচ্ছেদ

শ্বাসযন্ত্রাদি ও শ্বাস গ্রহণ

শ্বাস গ্রহণ (Breathing) হলো সেই পদ্ধতি, যার দ্বারা দেহের প্রতিটি টিসু বিশুদ্ধ অক্সিজেন পায় ও কার্বন ডাই-অক্সাইড বা CO_2 পরিত্যাগ করে। এই বিশুদ্ধ অক্সিজেন টিসুর মধ্যেকার কার্বন হাইড্রোজেনের সঙ্গে মিলিত হয়ে নানা জটিল কাজ সম্পন্ন করে এবং তারপর কার্বন (C) অক্সিজেনের (O_2) সঙ্গে মিশে আবার কার্বন ডাই-অক্সাইড হিসাবে বিষাক্ত পদার্থরূপে বেরিয়ে আসে।

এখন এই টিসুগুলি অক্সিজেন পায় রক্ত থেকে। রক্ত এই অক্সিজেন পায় ফুসফুসের কাছ থেকে। ফুসফুসে বিশুদ্ধ বাতাস প্রবেশ করে। তাতে থাকে অক্সিজেন। ফুসফুস থেকে যে বাতাস বের হয়ে যায় তাতে থাকে কার্বন ডাই-অক্সাইড। তা হলে শ্বাস প্রক্রিয়াকে দুটি ভাগে ভাগ করা যায়। তা হলো—

(1) ভেতরে শ্বাস পদ্ধতি—যা শুধুমাত্র টিসুতে হয়, তাকে বলা হয় Internal Respiration.

(2) বাইরের শ্বাস পদ্ধতি—যা ফুসফুসে সংঘটিত হয়, তাকে বলে External Respiration.

এখন ফুসফুসের শ্বাস প্রক্রিয়া আবার দুটি পর্যায়ে হয়—

(1) নিঃশ্বাস গ্রহণ বা Inspiration.

(2) প্রশ্বাস ত্যাগ বা Expiration.

নাক থেকে শুরু করে ফুসফুস পর্যন্ত যে পথ দিয়ে এই শ্বাস-প্রশ্বাস ক্রিয়া চলে, তাকে বলা হয় Air-Passage বা শ্বাসের পথ। এখন দেখা যাক শ্বাস ক্রিয়ার উদ্দেশ্য কি কি—

(1) অক্সিজেন সরবরাহ ও CO_2 ত্যাগ।

(2) অ্যামোনিয়া, কিটোন বডি, অপ্রয়োজনীয় তেল, জল, অ্যালকোহল প্রভৃতি বের করে দেওয়া।

(3) রক্তের মধ্যে জলীয় অংশের সমতা রক্ষা করা।

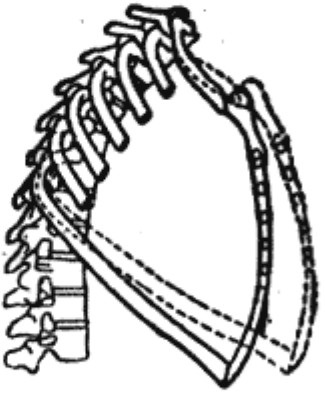

শ্বাস-প্রশ্বাসের সঙ্গে ফুসফুসের ওঠানামা

(4) শরীরের তাপের সমতা রক্ষায় সাহায্য করা।

(5) ফুসফুসের মাধ্যমে নানা ধরনের গ্যাস ও ঔষধ প্রয়োজন হলে রক্তে মিশ্রিত করা।

প্রতি মিনিটে শ্বাসক্রিয়া—শ্বাসকার্যের কোনও রকম বিরাম নেই। অবশ্য ঘুমের সময় কিছু কিছু কম থাকে—পরিশ্রম বা ব্যায়াম করলে বেড়ে যায়। প্রতি মিনিটে একজন সুস্থ মানুষ এবং প্রাপ্ত বয়স্ক মানুষ 18 থেকে 20 বার শ্বাসক্রিয়ায় করে থাকে। এই সংখ্যা শৈশবে থাকে বেশি 25-30 বার। বার্ধক্যে এটি কমে যায়— 14 থেকে 18 বার।

নাড়ী ও প্রশ্বাসে সম্পর্ক—হৃৎপিণ্ডের আঘাত বা Cardiac Stroke আমরা নাড়ী পরীক্ষা করে বুঝতে পারি। প্রতিবার শ্বাসগ্রহণের মধ্যে নাড়ী 4 বার চলে। অর্থাৎ শ্বাস ও রক্ত

banglainternet.com

চলাচলের Ratio হচ্ছে 4 : 1. আমরা প্রতি মিনিটে 18-20 বার শ্বাস নিই, তেমনি নাড়ীর গতি হয় 72-80 বার।

শ্বাসবায়ুর পরিমাণ—আমরা সাধারণত প্রতিবার শ্বাস গ্রহণে 30 কিউবিক ইঞ্চি বায়ু গ্রহণ করি। তার অর্থ প্রতি মিনিটে আমরা 480 থেকে 540 কিউবিক ইঞ্চি বায়ু গ্রহণ ও ত্যাগ করি। ঘুমের সময় এই বায়ুর পরিমাণ কম থাকে। পরিশ্রম ও ব্যায়াম করলে আরও বেশি বায়ু গ্রহণ করে থাকি।

ফুসফুসে বায়ুর পরিমাণ ও বিভিন্ন বায়ু—

ফুসফুসে সর্বপ্রকার বায়ু মিলিয়ে মোট 5000 c. c. বায়ু থাকে। এই বায়ুর পরিমাণ নির্ণয় করার যন্ত্রের নাম হলো Spirometre. এই হাওয়ার পরিমাণ নির্ভর করে দৈহিক উচ্চতা, বয়স ও দেহের ওপর।

যথাসাধ্যভাবে শ্বাস গ্রহণ করে তারপর যথাসাধ্য প্রশ্বাস ত্যাগ করার পরও যে পরিমাণ বায়ু ফুসফুসে থাকে, তাকে বলে Vital Capacity, এর পরিমাণ 3500 c. c.

স্বাভাবিক শ্বাস নিয়ে স্বাভাবিক শ্বাস ত্যাগ করার সময় যতটা বায়ু ত্যাগ করি তাকে বলা হয় Tidal Air.

এই বায়ুর পরিমাণ হলো 500 c. c.

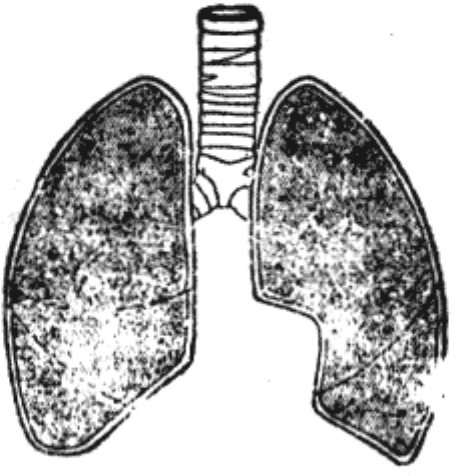

ফুসফুসের বিভিন্ন লোব

ফুসফুসের ভেতরে স্থায়ী বায়ুর পরিমাণ হলো 1500 c. c. স্বাভাবিক শ্বাস ত্যাগ করার পর যে বায়ু ফুসফুসের ভেতরে থাকে, তাকেই বলে স্থায়ী বায়ু বা Reserved Air.

স্বাভাবিক শ্বাস গ্রহণের পরও যে অতিরিক্ত বায়ু সব চেয়ে চাপ দিয়ে গ্রহণ করা যায় তাকে বলা হয় Complementary Air. এর পরিমাণ 1500 c. c.।

সবচেয়ে জোরে শ্বাস ফেলার পর যে বায়ু ফুসফুসে থেকে যায়, তাকে বলা হয় Residual Air. পরিমাণ 1500 c. c.

banglainternet.com

ফুসফুসের ভেতরের ছোট ছোট বায়ুকক্ষ বা Alveoli-তে সর্বদা যে বায়ু অবস্থান করে, তাকে বলা হয় Alveolar Air. এর পরিমাণ প্রায় 300 c. c.

নাক, ফ্যারিংক্স, ট্রেকিয়া, ব্রঙ্কাই প্রভৃতি অংশে যে বায়ু থাকে তাকে বলে Dead Space Air. এর পরিমাণ প্রায় 1500 c. c.

শ্বাস-প্রশ্বাস যন্ত্রাদি

বিভিন্ন যন্ত্রাদির মধ্য দিয়ে শ্বাসক্রিয়া সম্পন্ন হয়। তা হলো—

(1) নাক বা মুখের ছিদ্র।

(2) ফ্যারিংক্স বা গলকক্ষ।

(3) ল্যারিক্স বা স্বরযন্ত্র।

(4) ট্রেকিয়া বা শ্বাসনালী।

(5) দুটি ব্রঙ্কাই।

(6) অনেক ব্রঙ্কিওল এলভিওলি। এই সবগুলি থাকে ফুসফুস দুটিতে বা Lungs-এ।

নাকের সামনের ছিদ্র বা Anterior Nostrils—এখানে দুটি ছিদ্র থাকে। নাক একটি, তবে তা Nasal Septum দিয়ে দুটি ভাগে বিভক্ত হয়। Septum-টি পেছনের দিকে হাড় দিয়ে তৈরি—সামনের অংশ Cartilage. এতে থাকে শ্লৈষ্মিক ঝিল্লি বা Mucous Membrane নাকের ভেতরের অংশের নাম Vestibule—এতে অনেক লোম থাকে। তারপর এটি যায় নাকের নালীপথ বা Nasal Cavity দিয়ে—তারপর এটি পেছন Posterior Nostrils দিয়ে ফ্যারিক্স-এ Open করে।

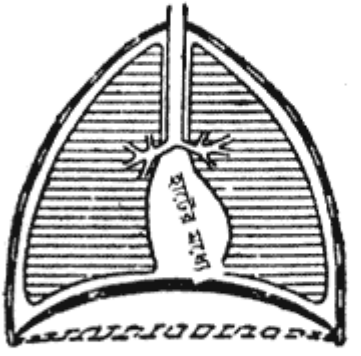

হার্ট ও ফুসফুসের অবস্থান

সমস্ত Respiratory যন্ত্রাদি ভেতরে Ciliated ও Columnar Epithelium দিয়ে তৈরি। তা ছাড়া তাতে থাকে Goblet Cells ও Mucous Cells. Mucous Membrane সবচেয়ে মোটা থাকে Nasal Septum-এ।

এই বায়ুপথে বাতাস পরিষ্কৃত হয় লোম দিয়ে— তা ছাড়া এটি দেহের গরমে গরম হয় কিছুটা। তা ছাড়া এই নালীর সংস্পর্শে বাতাস একটু ভেজা ভেজা হয় বা Moistened হয়।

অক্ষিকোটর বা Orbit-এর সঙ্গে নাকের যোগ আছে দুদিকে দুটি নালী দিয়ে। তাকে বলে Naso-Lacrimal Duct. এই জন্য কান্নার সময় চোখ ও নাক দিয়ে জল পড়ে।

ফ্যারিংক্স বা গলকক্ষ মাথার খুলির Base থেকে নেমে গেছে নিচে Oesophagus পর্যন্ত। এই দুটি যুক্ত হয় এই Cervical Vertebra-র সামনে। ঠিক তেমনি স্বরযন্ত্র বা Larynx যুক্ত হয় শ্বাসনালী বা ট্রেকিয়ার সঙ্গে, এই একই Level-এ। এর তিনটি অংশ—

(1) নাকের পেছনে Naso-Pharynx.

(2) মুখের পেছনে Oro-Pharynx.

(3) Larynx-এর পেছনে Laryngeal-Pharynx.

banglainternet.com

Nasal ছিদ্র দুটি পেছনের দিকে Pharynx-এ Open করে Posterior Nerves দিয়ে।

Larynx—এটি Pharynx-এর নিচের অংশের ঠিক সামনে থাকে। সবার পেছনে থাকে মেরুদণ্ড। এটি নিচে নেমে গিয়ে 6th Cervical Vertebra-র Level-এ যুক্ত হয় ট্রেকিয়া বা শ্বাসনালীর সঙ্গে।

এটি টুকরো টুকরো কার্টিলেজ দিয়ে তৈরি। তা হলো—

(1) Thyroid Cartilage—এটি সবচেয়ে বড়ো এবং এটি গলার সামনে উঁচু হয়ে ওঠে ও হাত দিলে বোঝা যায় ও বাইরে থেকে দেখা যায়—যাকে বলে Adam's Apple. এর দুটি Plate থাকে যা সামনে যুক্ত হয়।

(2) Cricoid Cartilage—এটি Thyroid-এর নিচে থাকে, এটি একটি আংটি বা Ring-এর মতো, যা পেছনে মিলিত।

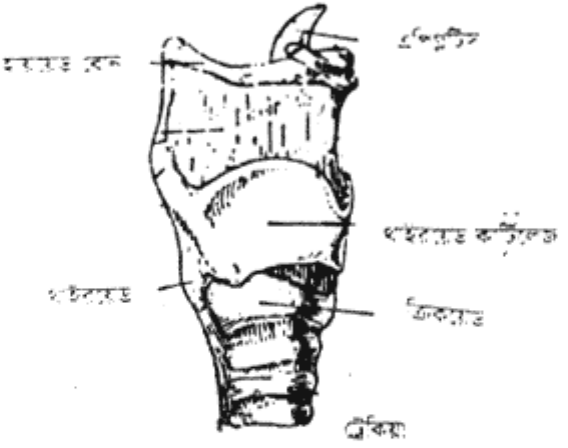

ল্যারিংক্স ও ট্রেকিয়া

(3) দুটি ছোট Arytenoid Cartilage দুটি থাকে Cricoid-এর পেছনে যুক্ত।

(4) দুটি ছোট Cuniform Cartilage এবং দুটি ছোট Corniculate Cartilage.

Larynx-এর উপরে থাকে একটি ছোট Epiglottis. খাদ্য গিলবার সময় এটি Larynx-এর মুখটি বন্ধ করে দেয়। এ কাজটা আপনা থেকেই হয়। যদি এটি হঠাৎ বন্ধ না

১। এপিগ্লটিস খুলেছে ২। এপিগ্লটিস বন্ধ

banglainternet.com

হয় তা হলে খাদ্যকণা Larynx-এ প্রবেশ করে ও বিষম লাগে। এটি খোলা ও বন্ধ হবার সময় কেমন দেখায় তা ছবিতে দেখানো হলো।

Larynx-এ অনেক পেশী যুক্ত থাকে। তার সঙ্গে আরও থাকে ভেতরের ঝিল্লি বা Mucous Coat ও Vocal Cord.

Vocal Cord বা স্বরযন্ত্র Larynx-এর ভেতরে থাকে। এর সামনে থাকে Thyroid Cartilage, পেছনে Arytenoid কার্টিলেজ। Larynx-এর পেশীর নড়াচড়ার ফলে যে স্পন্দন সৃষ্টি হয়, তার ফলে স্বর বের হয়। পেশীগুলিই এই শব্দকে নিয়ন্ত্রণ করে থাকে।

শ্বাসনালী (Trachea)

এই ট্রেকিয়া বা Windpipe হলো প্রায় 4 ইঞ্চি দীর্ঘ। এটি Larynx-এর পর শুরু হয় ও নিচে নেমে যায়। 4th Thoracic Vertebra-র সামনে, এটি দুটি ভাগে বিভক্ত

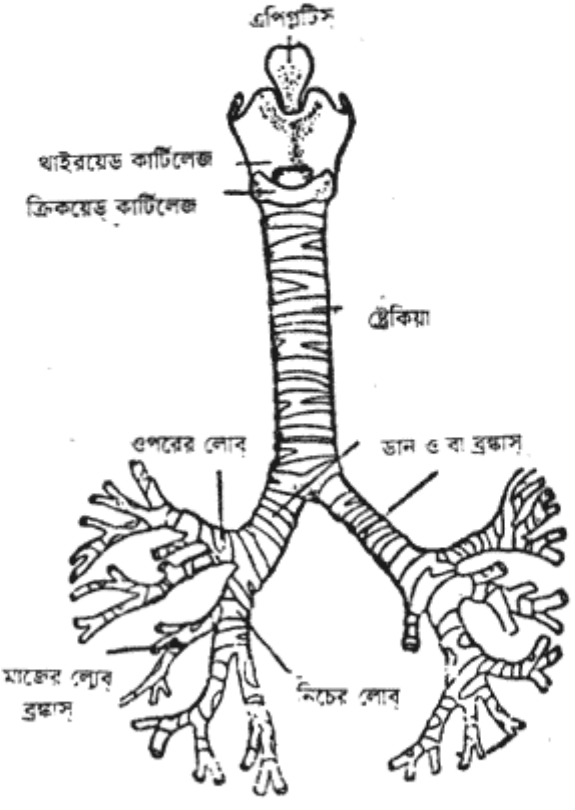

ট্রেকিয়া ও ব্রঙ্কাই

হয়—দুটি ব্রঙ্কাই। এটি 16 থেকে 20টি Incomplete কার্টিলেজের Ring দিয়ে তৈরি। Fibrous টিসু দিয়ে এগুলি আটকে থাকে। তা ছাড়া এতে থাকে Muscular টিসু, ভেতরে Mucous Membrane-এর ঠিক পেছনে থাকে Oesophagus-এর Mucous Coat-

banglainternet.com

টি Ciliated Epithelium দিয়ে তৈরি। তার ফলে ধুলা, বালি, ধোঁয়া প্রভৃতি থেকে ফুসফুসকে রক্ষা করে এরা। এর দুটি ভাগ—

(1) Cervical Trachea বা নালীর অংশ—এর দু'পাশে থাকে থাইরয়েড গ্রন্থি।

(2) Thoracic Trachea বা বুকের অংশ—এটি থাকে বুকের সামনের হাড় বা Sternum-এর পেছনে। Arch of Aorta এবং Innominate Artery-এর সংস্পর্শে থাকে।

ব্রঙ্কাই দুটি
(Bronchi)

ট্রেকিয়া দুটি ভাগে ভাগ হয়ে দুই ব্রঙ্কাই গঠন করে থাকে, ঠিক 5th থোর‍্যাসিক ভার্টিব্রার সামনের Level-এ। এর গঠন ঠিক ট্রেকিয়ার মতো। এটিও Cartilage ও Fibrous Tissue দিয়ে তৈরি। তার সঙ্গে থাকে Muscular Coat ও ভেতরে Mucous কোট। ডান দিকের Bronchus বাঁ দিকের চেয়ে ছোট—কিন্তু এর ছিদ্র একটু বড় (Wider)।

ব্রঙ্কাসটি ডানদিকে প্রবেশ করার আগে, দুটি ভাগে বিভক্ত হয়—Upper ও Lower ব্রঙ্কাস। তারপর Lower থেকে ভেতরে আবার মেঝের Lobe-এর জন্য Middle ব্রঙ্কাস বের হয়। ডান দিকের ফুসফুসের তিনটি Lobe.

বাঁ দিকে ব্রঙ্কাস, ভেতরে ঢোকার পর তা দুটি ভাগে বিভক্ত হয়—Upper ও Lower. বাঁ দিকে Middle Lobe নেই।

ফুসফুসের গোড়া বা Root-এর ব্রঙ্কাস যখন প্রবেশ করে, তখন তার সঙ্গে Pulmonary Artery-ও প্রবেশ করে ও Pulmonary Vein বের হয়ে আসে।

বুকের গহ্বরে
(Thoracic Cavity)

বুকের গহ্বরে একটি তারের খাঁচা থাকে তাকে Thoracic Cage. এটি হাড়ের পর্যায়ে ছবি এঁকে দেখানো হয়েছে। এর সঙ্গে থাকে অনেক পেশী—তার সঙ্গে থাকে বিভিন্ন Blood Vessel, Nerve বা স্নায়ু প্রভৃতি।

দুটি Rib-এর মধ্যে যে ফাঁক থাকে, তাকে বলা হয় Intercostal Space. এর ফাঁকে External ও Internal Intercostal পেশী থাকে। নিচে থাকে Diaph-ragm নামক ব্যবচ্ছেদ পেশী।

Rib-গুলি প্রত্যক্ষভাবে Sternum-এ যুক্ত হয় না। এগুলি Cartilage-এ যুক্ত হয়—যেগুলি যুক্ত হয় Sternum-এ। মোট সাতটি Rib—প্রথম থেকে সপ্তম Cartilage-এর মাধ্যমে Sternum-এ যুক্ত হয়। অষ্টম, নবম ও দশম Rib Cartilage দ্বারা সপ্তম Rib-এর সহিত যুক্ত হয়। একাদশ ও দ্বাদশ Rib পেছনে যুক্ত থাকে ভার্টিব্রাতে—সামনে কোন যোগ নেই।

বক্ষ গহ্বরের সীমানা—(1) **সামনে** হলো Sternum এবং Ribs-গুলির Cartilage.

(2) **দুইপাশে** হলো পাঁজরার হাড় বা Ribs ও বিভিন্ন পেশীগুলি।

(3) **নিচে** Diaphragm পেশী।

banglainternet.com

(4) **পেছনে** Vertebra—12টি Thoracic তাদের Intervertebral, তাদের Disc ও তাদের সঙ্গে যুক্ত পেশীগুলি।

এতে থাকে—(1) দু'দিকে দুটি ফুসফুস ও তার সঙ্গে যুক্ত দুটি প্লুরা, (2) দুটি ফুসফুসের মাঝের অংশ বা Mediastinum—এতে থাকে বৃহৎ রক্তবহা নালীগুলি। তা ছাড়া থাকে Oesophagus, Thoracic Duct, Vagus Nerve প্রভৃতি।

(3) বাঁদিকে হৃৎপিণ্ড বা Heart.

ফুসফুস দুটি (Lungs)

এই দুটি যন্ত্র দ্বারা প্রধানত শ্বাস গ্রহণ ক্রিয়া পরিচালিত হয়। Exchange of Gas হয় এর ভেতরের বায়ুকোষ বা Alveoli-তে।

ফুসফুস সংখ্যায় দুটি। বক্ষগহ্বরের মধ্যে দু'দিকে দুটি অবস্থিত থাকে। এই দুটি অসংখ্য নালী বা Tubes, তার সঙ্গে যুক্ত অসংখ্য বায়ুকক্ষ বা Alveoli ও Pulmonary শিরা ও ধমনীর অসংখ্য শাখা-প্রশাখা যা Capillaries দ্বারা গঠিত। তার সঙ্গে থাকে Fibrous টিসু—যা এদের ধরে রাখে। তা ছাড়া নালীগুলির ভেতরটা Mucous Membrane দ্বারা আবৃত।

এটি আগাগোড়া স্পঞ্জের মতো। এটি জলে দিলে ডোবে না—ভাসে। সর্বদাই এটি বায়ু পূর্ণ থাকে। পূর্ণবয়স্ক লোকের ফুসফুসের মধ্যের অংশ নীলাভ ধূসর রঙের।

প্লুরা (Pleura)—ফুসফুস দুটি পাতলা আবরণে আবৃত—তার নাম প্লুরা। এর দুটি Layer—

(1) Parietal Layer—যেটি বক্ষগহ্বরের সঙ্গে যুক্ত থাকে।

(2) Visceral Layer—এটি ফুসফুস দুটিকে ঘিরে রাখে।

দুটি Layer-এর মধ্যে যে অংশ তাতে থাকে সামান্য Serous Fluid—তার ফলে ঘর্ষণ হয় না। এই অংশে বেশি জল জমলে তাকে বলে Plurisy রোগ।

এই থলির মত আবরণের মধ্যে ফুসফুস দুটি সর্বদা চঞ্চল থাকে—একবার বড় হয়, একবার ছোট হয়। তার ফলেই শ্বাস-প্রশ্বাস কার্য চলে থাকে।

বাঁ দিকের ফুসফুসের মধ্যে একটা গর্ত বা Notch থাকে, তার মধ্যে হৃৎপিণ্ড বা Heart-সুরক্ষিত থাকে। **ডান দিকের** ফুসফুস একটু বেঁটে ও চওড়া। এটি ওজনে বেশ ভারী। এর ওজন 623 গ্রামের মত। বাঁ দিকেরটি 570 গ্রাম। মেয়েদের ফুসফুসের ওজন পুরুষের চেয়ে সামান্য কম হয়।

অবস্থান ও আকৃতি—প্রতিটি ফুসফুস পিরামিড আকারের Conical আকৃতির। এর প্রশস্ত বা চওড়া দিকটি বুকের নিচের দিকে ডায়াফ্রামের উপরে থাকে। এর সরু দিকটি বুকের উপরের দিকে অবস্থিত। এই দুটি ফুসফুস দুটি **Hilum** বা বোঁটার মত আকারের বস্তুর দ্বারা মিডিয়াস্টিনামের দুই পাশে ঝুলে থাকে। **হাইলাম** হলো—বায়ুনালী বা Bronchi, Pulmonary ধমনী, Pulmonary শিরা প্রভৃতি দ্বারা গঠিত—তার উপরে থাকে প্লুরার আবরণ। একে Root বা শিকড়ও বলা হয়—যেটি ফুসফুসকে বুকের সঙ্গে আটকে রাখে—স্থানচ্যুত হতে দেয় না।

অংশ (Lobes)—ডানদিকে দুটি Fissure বা ফাটলের দ্বারা ফুসফুস তিনটি অংশে বিভক্ত। (1) Upper Lobe, (2) Middle Lobe, (3) Lower Lobe, বাঁ দিকে থাকে একটি ফাটল। এর দুটি Lobe—(1) Upper Lobe, (2) Lower Lobe.

banglainternet.com

ক্ষুদ্র অংশ (Lobules) — প্রতিটি Lobe আবার ক্ষুদ্র ক্ষুদ্র অংশ বা Lobules-এ বিভক্ত। প্রতিটি ক্ষুদ্র অংশ কতকগুলি টিসু দ্বারা পৃথক থাকে। যেন তারা এক একটি ছোট ফুসফুস। এতে ক্ষুদ্র ক্ষুদ্র বায়ুনালী ও শিরা ও ধমনীর শাখা থাকে।

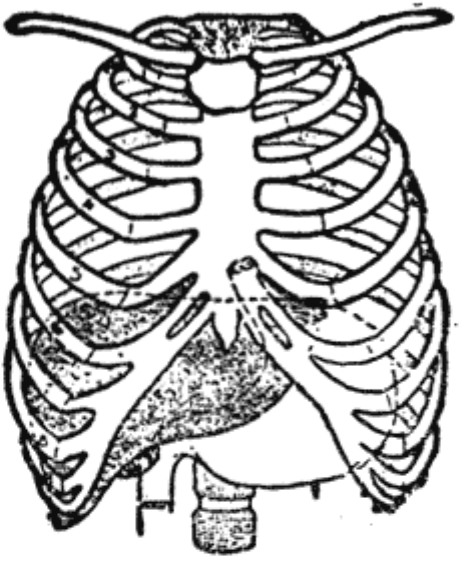

প্রতি ফুসফুসে থাকে—

(1) এপেক্স (Apex) বা ডগা।

(2) বেস (Base) বা তলা।

(3) তিনটি বর্ডার (Borders).

(4) দুটি তল বা সারফেস (Surface)

ডগা (Apex)—এরা মসৃণ—প্রথম পঞ্জরাস্থির উপরে অবস্থিত। এটি Clavicle থেকে সামান্য উপরে উঠে গেছে। এটি সূচালো নয়—সামান্য গোলাকার।

তলা (Base)—এর Base-টি সবার মতো বা অনেকটা অর্ধচন্দ্রের মতো (Concave). এটি ঠিক দুই দিকে ডায়াফ্রামের উপরে অবস্থিত। ডানদিকের ফুসফুসের ডায়াফ্রামের তলায় থাকে লিভারের বাঁ লোব, পাকস্থলি বা Stomach ও প্লীহা বা Spleen.

তল (Surface)—ফুসফুসের দুটি Surface আছে। তা হলো—

(1) কস্ট্যাল সারফেস (Costal Surface)

(2) মিডিয়াল সারফেস (Medial Surface).

কস্ট্যাল সারফেস (Costal Surface)—এই সারফেসটি খুবই মসৃণ ও কনভেক্স (Convex), এর সমস্ত স্থান জুড়ে থাকে প্লুরা। Visceral প্লুরার যে অংশ পাঁজরার পেছনে থাকে, তাকে বলে Costal Pleura—যে অংশ গলার অংশে থাকে তাকে বলে Cervical Pleura. Base ও Diaphragm-কে ঘিরে যে অংশ, তাকে বলে Diaphragmatic Pleura.

banglainternet.com

মিডিয়াল সারফেস (Medial Surface)—এই সারফেস আবার দুটি অংশে বিভক্ত হয়। যে অংশ Thoracic ভার্টিব্রার Body-র সঙ্গে যুক্ত তাকে বলে Post-erior বা Visceral Part of the Medial Surface. এর Anterior অংশটি আবার Visceral Pleura-র অংশ Mediastinal Pleura-র সঙ্গে লেগে থাকে। এই সারফেসে Oesophagus-এর যাবার পথের ডিপ্রেশন (Depression) আছে। বাঁ ফুসফুসের দিকে এই স্থানে হৃৎপিণ্ডের বাম অংশ অর্থাৎ বাম এট্রিয়াম ও ভেন্ট্রিকল লেগে থাকে। ডান ফুসফুসের কোনও Cardiac Notch নেই—তবে হার্টের ডান দিকের যে অংশ এর সঙ্গে লেগে থাকে, তাকে বলে Cardiac Imprssion.

Medial Surface-এ ডান দিকের ফুসফুসের ওপরের Apex-এর সামনে যে একটি Groove আছে, সেখান দিয়ে ডানদিকের Subclavian Artery-টি Clavicle এর তল দিয়ে ও উপর দিয়ে চলে যায়। এর ঠিক নিচে ডানদিকের Anterior বর্ডারের উপরে একটি গ্রুভ (Groove) থাকে। সেখান দিয়ে চলে যায় Superior Vena Cava-তে। বাঁ ফুসফুসের Apex-এর ঠিক সামনে দিয়ে বাম Subclavian Artery ও তার একটু নিচের Groove দিয়ে যায় ইনোমিনেট ভেন নামক শিরা।

বর্ডারগুলি (Borders)—ফুসফুসের মোট তিনটি কিনারা বা Border আছে। তা হলো—

(1) পেছনের বর্ডার বা Posterior Border.

(2) সামনের বর্ডার বা Anterior Border.

(3) নিচের বর্ডার বা Inferior Border.

পোস্টিরিয়ার বর্ডার—এটি ফুসফুসের পেছনের প্রান্ত বা কিনারা। এটি চওড়া এবং এর পেছনে ভার্টিব্রাল কলাম বা মেরুদণ্ডের দাগ (Impression) থাকে।

এন্টিরিয়ার বর্ডার—এটি ফুসফুসের সামনের দিকের কিনারা। এটি পাতলা ও ধারালো। বাঁ দিকের সামনের প্রান্ত বেশ স্পষ্ট ও এটি হৃৎপিণ্ডকে ঘিরে রেখে তার সামনে অবস্থান করে। এর পেছনে থাকে Cardiac Notch.

ইনফিরিয়ার বর্ডার—এটি ফুসফুসের নিচে দিকের প্রান্ত। এটি বেশ পাতলা ও সূচালো। এটি বেস ও কস্ট্যাল সারফেসকে দুটি ভাগে ভাগ করে।

ফুসফুসের শিরা ও ধমনী—ফুসফুসের মধ্যে গিয়ে Pulmonary Artery দুটি ভাগে ভাগ হয়। এটি অশুদ্ধ রক্ত বয়ে নিয়ে আসে। এটি ফুসফুসের মধ্যে গিয়ে বাতাসের সঙ্গে মিশে শুদ্ধ হয়। তারপর দু'দিকেই দুটি করে মোট চারটি Pulmo-nary Vein দিয়ে শুদ্ধ রক্ত হৃৎপিণ্ডের Left Atrium-এ ফিরে যায়।

এ ছাড়া ফুসফুসের Lung টিসুতে অক্সিজেন পাঠাবার জন্যে আছে Bronchial Artery-গুলি। এটি Thoracic Aorta-র শাখা। এরা শুদ্ধ অক্সিজেন Lung Tissue-তে বয়ে নিয়ে যায়। এই রক্তটি Bronchial Vein দিয়ে ফিরে যায় Superior Vena Cava-তে।

ফুসফুসের মূল (Root)

এটি দুই দিকেই থাকে। এটি তৈরি হয় যে বস্তু দিয়ে তা হলো—

(1) **Bronchi**—ডান দিকে দুটি ভাগ হয়ে ভেতরে প্রবেশ করে। বাঁ দিকের Bronchioles-এ বিভক্ত হয়ে Bronchial Tree তৈরি করে থাকে।

(2) **Pulmonary Artery**—প্রত্যেক দিকে একটি করে থাকে।

(3) **Pulmonary Veins**—প্রতি দিকেই দুটি করে থাকে—উপরেরটি ও নিচেরটি।

(4) Bronchial Artery And Veins—এদের কথা আগেই বলা হয়েছে।

banglainternet.com

(5) তা ছাড়া থাকে Lymph Vessels এবং Nerves.

Root-এ দুইদিকে প্রধান যন্ত্রগুলির অবস্থান কিভাবে হয়—তা উপর থেকে নিচে হলো—

ডানদিকে (a) Upper Bronchus সবার উপরে। (b) তার নিচে Pul-monary Artery. (c) তার নিচে Lower Bronchus. (d) তার নিচে Upper ও তার নিচে Lower Pulmonary Vein.

বামদিকে—(a) সব উপরে Pulmonary Artery (b) তার নিচে Bronchus (c) তার নিচে থাকে Upper ও তার নিচে Lower Pulmonary Vein.

ফুসফুসের ভেতরের বস্তুগুলি (Inner Structures)—ফুসফুসের ভেতরে প্রতিটি Lobe-এ একটি করে ব্রঙ্কাস থাকে। তারপর তা Bronchioles-এ বিভক্ত হয়ে অসংখ্য ছোট ছোট Bronchioles গঠন করে।

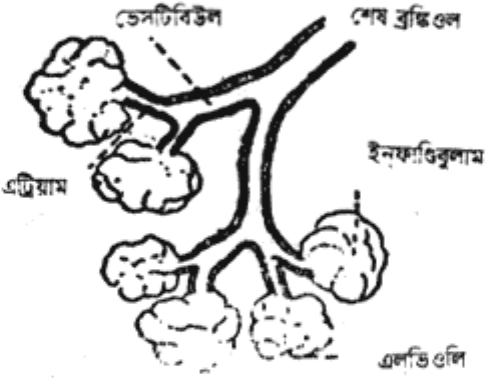

ব্রঙ্কিওলের শেষ অংশ

শেষ বা Terminal Bronchiole আবার একাধিক ভাগে ভাগ হয়। এক একটি ভাগে থাকে এক একটি Vestibule. এই Vestibule দু-তিনটি ভাগে ভাগ হয়—তাদের বলা হয় Atrium. এরা প্রবেশ করে Alveoli-তে। Vestibule-এর Opening-কে বলে Infundibulum. Alveoli-গুলি মাত্র একটি Layer, Flat Epethelial Cell দিয়ে তৈরি। এর চারপাশে থাকে সরু Venous Artery Capillaries. এখানে রক্ত ও বায়ুর মধ্যে অতি সূক্ষ্ম মাত্র আবরণ থাকে। তাই এখানে Diffusion দ্বারা বাতাসের Gas-এর সঙ্গে রক্তের Gas-এর Exchange হয়ে থাকে।

নিঃশ্বাসে Inspired বায়ুতে থাকে—

Nitrogen—শতকরা 79 ভাগ।

Oxygen—শতকরা 20 ভাগ।

Carbon di-oxide—শতকরা 0.04 ভাগ।

প্রশ্বাসের Expired বায়ুতে থাকে—

Nitrogen—শতকরা 79 ভাগ।

Oxygen—শতকরা 16 ভাগ।

Carbon di-oxide—শতকরা 0.04 ভাগ।

তা ছাড়া এতে অনেক Water Vapour থাকে। এটি শরীরের তাপে বাতাস উত্তপ্ত হয়। শরীরে শতকরা 20 ভাগ ক্ষয় হয়, এই Expired বায়ুকে উত্তপ্ত করতে।

BanglaBook.org

ঊনবিংশ পরিচ্ছেদ

অন্তঃস্রাবী গ্রন্থি

(Endocrine Organs)

এগুলি হলো শরীরের অনেকগুলি নালীবিহীন গ্রন্থি—যাদের কোনও নালী বা Duct নেই। এদের রস শরীরের প্রত্যক্ষভাবে রক্তের সঙ্গে মিশে যায়। তবে এরা ছোট ছোট হলেও এদের কাজ দেহের উপরে বিরাট। এরা দেহের গঠন, বৃদ্ধি, যৌনত্ব, চিনি, ক্যালসিয়াম, আয়োডিন প্রভৃতি শোষণ, ব্লাডপ্রেসার প্রভৃতি অজস্র কাজকে নিয়ন্ত্রণ করে। তাই এদের বলা হয় Master Glands to the Body. এই গ্রন্থিগুলি হলো—

(1) পিটুইটারী গ্রন্থি (Pituitary Gland)—এর দুটি ভাগ—সামনের ও পেছনের লোব—অর্থাৎ Anterior Lobe.

(2) থাইরয়েড গ্রন্থি (Thyroid Gland).

(3) প্যারাথাইয়েড গ্রন্থি দুটি করে (Parathyroid Glands) মোট 4টি।

(4) অ্যাড্রেন্যাল বা সুপ্রারেন্যাল গ্রন্থি দুটি (Suprarenal Glands).

(5) থাইমাস গ্রন্থি (Thymus Gland).

(6) পিনিয়্যাল গ্রন্থি (Pineal Gland).

(7) প্যানক্রিয়াসের সেল আইলেটস্ (Cell Islets of Langerhans).

(8) নারীর ডিম্বকোষ বা ওভারী ও পুরুষের অন্ড বা Testis-ও যৌন হর্মোন নিঃসরণ করে।

পিটুইটারী গ্রন্থি

(Pituitary Gland)

এই গ্রন্থিটি মাথার খুলি বা Skull-এর নিচে তার Base-এ অবস্থান করে থাকে।

Sphenoid হাড়ের মধ্যে একটি গর্ত বা Fossa থাকে—তার নাম হলো—Pituitary Fossa. এর দুটি অংশ—বা Lobe. সামনের Anterior Lobe ও পেছনের Posterior Lobe.

দুটি Lobe-এর মাঝে থাকে একটি সংযোগকারী অংশ বা Intermediate Part তবে এর কোন নিঃসরণ বা রস নেই।

পিটুইটারীর Anterior Lobe যে সব হর্মোন নিঃসরণ করে তা হলো—

1. Growth Hormone—যা দেহের গঠন ও বৃদ্ধিকে নিয়ন্ত্রণ করে থাকে।
2. Gonadotropic Hormone—যা যৌনতাকে নিয়ন্ত্রণ করে থাকে।
3. Thyrotropic—এটি থাইরয়েড গ্রন্থির নিঃসরণকে নিয়ন্ত্রণ করে।
4. Adrenotropic Hormone—এটি অ্যাড্রেন্যাল করটেক্সের রসকে নিয়ন্ত্রণ করে।
5. Prolactin নামক হর্মোন গর্ভকালে স্তনের বৃদ্ধি ও তাতে দুগ্ধ প্রস্তুত ও নিঃসরণে সাহায্য করে।
6. তা ছাড়া অন্য কয়েকটি হর্মোন আছে, যা Parathyroid, Pancreas প্রভৃতিকে নিয়ন্ত্রণ করে দেহে Sugar ও Fat Metabolism-এ সহায়তা করে থাকে।

Posterior Lobe-এ যে হর্মোন নিঃসৃত হয় তার নাম হলো Pituitrin.

banglainternet.com

এতে দুটি পৃথক পদার্থ থাকে—

1. Vasopressin—এটি রক্তচাপ বা Blood Pressure এবং শরীরের অনৈচ্ছিক পেশীদের কাজকে নিয়ন্ত্রণ করে।

2. Oxytosin—এটি জরায়ুকে সংকুচিত করায় ও প্রসব বা গর্ভপাতের পর রক্ত বন্ধ করায়।

থাইরয়েড গ্রন্থি
(Thyroid Gland)

এটি গলার নিচের অংশে অবস্থিত থাকে। এতে থাকে দুটি Lobe—যা ট্রেকিয়ার দু'পাশে থাকে। মাঝে থাকে একটি Isthmus যা দুটি ভাগকে যুক্ত রাখে। এই অংশটি থাকে ট্রেকিয়ার সামনের দিকে। এই দুটি Lobe-এর উপরের অংশ Larynx এর Thyroid Cartilage অবধি ওঠে।

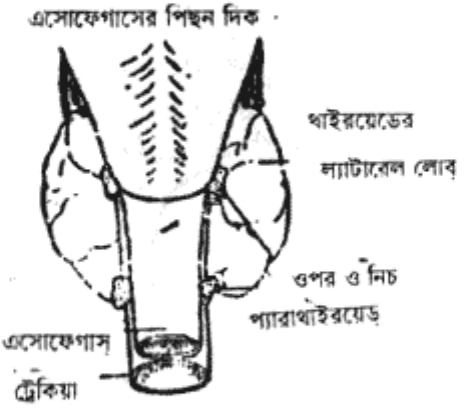

থাইরয়েড ও প্যারাথাইরয়েড

এই গ্রন্থিটিতে Carotid ও Subclavian ধমনী থেকে প্রচুর রক্ত আসে। Recurrent Laryngeal স্নায়ু বা Nerve-টি নিচের প্রান্তের কাছে থাকে।

কাজ—এই গ্রন্থি থেকে একটি হর্মোন নিঃসৃত হয়। তার নাম Throxine. এটি একটি হর্মোন হলেও এটি অনেক কাজ করে থাকে। তা হলো—

1. শরীরের আয়োডিনকে সঞ্চয় করে ও কাজে লাগায়। এটি নিঃসরণ বেশি হলে শরীরের Iodine সব পুড়ে যায় এবং শরীরে Iodine কম হয়।

2. শরীরের General Metabolism—এর দ্বারা অনেকটা নিয়ন্ত্রিত হয়। এটি চামড়া ও চুলকে সুস্থ রাখে।

3. এটি দেহ ও মনের গঠনকে নিয়ন্ত্রণ করে।

4. স্নায়ুমন্ডলীর উত্তেজনাকে এটি নিয়ন্ত্রণ করে।

banglainternet.com

প্যারাথাইয়েড গ্রন্থি
(Parathyroid Gland)

এটি মটর দানার মত আকারের গ্রন্থি। এটি পেছন দিক থাইরয়েডের পেছনে দুই দিকে দুটি করে থাকে। এটি কেটে বাদ দিলে মানুষ মারা যাবে। এটি যে হর্মোন নিঃসরণ করে, তার নাম Parathormone. এটি দেহের Calcium Metabolism-কে নিয়ন্ত্রণ করে। এর নিঃসরণ বেশি হলে দেহের সব হাড় মুড়মুড়ে বা ভঙ্গুর হয়ে যাবে। এর নিঃসরণ কম হলে শরীরে একেবারে Calcium থাকবে না।

অ্যাড্রেন্যাল গ্রন্থি (Suprarenal)

এই দুটি হলদে ধরনের ছোট গ্রন্থি—যা দুইদিকে দুটি কিড়নীর মাথার উপরে থাকে। এতে প্রচুর রক্ত প্রবাহ আছে এবং Coeliac নার্ভ Plexus এতে বার্তা প্রেরণ করে।

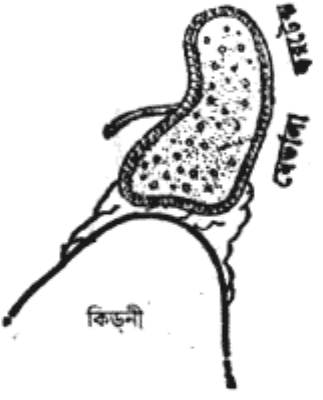

এর দুটি-প্রধান অংশ থাকে। তা হলো—

(1) বাইরের অংশ বা হলদে Cortex. এটি Cortisone নামে হর্মোন নিঃসরণ করে।

(2) ভেতরের অংশ বা Medulla—এটি Adrenaline নামে হর্মোন নিঃসরণ করে, যা হৃৎপিণ্ডকে উত্তেজিত করতে পারে ও শরীরে বিভিন্ন অংশের Dilator-এর কাজ করে। এটি Blood Pressure বৃদ্ধি করে। তা ছাড়া Carbohydrate শোষণেও সাহায্য করে।

Cortex হর্মোনগুলির কাজ হলো—

(1) সোডিয়াম ক্লোরাইড শরীরে সঞ্চয় করে ও Potassium বের করে দেয়।

(2) শরীরের Blood Sugar বৃদ্ধি করে। Fat Metabolism-তে সাহায্য করে।

(3) যৌন হর্মোনও এটি নিঃসরণ করে থাকে।

থাইমাস গ্রন্থি (Thymus)

এটি থাকে ট্রেকিয়ার দু'পাশে মিলে একটি। Trachea-র নিচের Thoracic অংশে এটি থাকে। এটি বাল্যে খুব বড় থাকে। শিশুদের দেহেই এটি কাজ করে। বার্ধক্যে এটি ধীরে

banglainternet.com

ধীরে শুকিয়ে যায়। অনেকের মতে এটি Puberty আনতে সাহায্য করে ও দেহের Immunity সৃষ্টি করে।

পিনিয়াল
(Pineal)

এটি ছোট মটর দানার মত লালচে ধূসর পদার্থ, যা মস্তিষ্কের নিচের দিকে Cereberium ও Mid Brain-এর মধ্যে থাকে।

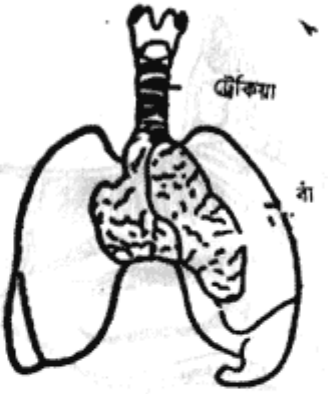

ফুসফুস ও থাইমাস গ্রন্থি

প্যানক্রিয়াস
(Pancreas)

প্যানক্রিয়াসের কথা আগে বিস্তৃতভাবে বলা হয়েছে। এর দুটি নিঃসরণ—

(1) External বা Pancreatic রস—যা Duodenum-এ গিয়ে হজম করায়।

(2) Cell Islets থেকে Internal নিঃসরণ—এটি শরীরের গ্লুকোজকে কাজে লাগায়। এর নিঃসরণের নাম হলো Insulin.

banglainternet.com

বিংশ পরিচ্ছেদ

শরীরের অনুভূতির অংশগুলি

(Special Sense Organs)

আমরা জিহ্বা দ্বারা স্বাদ গ্রহণ করি। নাসিকা দ্বারা ঘ্রাণ নিই, চক্ষু দ্বারা দেখি, কান দিয়ে শুনি—এই সব Organ-কে বলা হয় Special Sense Organs-এর মধ্যে জিহ্বা ও তার Papillae সম্পর্কে আগে বলা হয়েছে। নাকের Mucous Membrane সম্পর্কে আগে

অলফ্যাক্টরী নার্ভ ও শাখা-প্রশাখা

বলা হয়েছে। যে স্নায়ুমণ্ডলী বা Olfactory Nerve-এর শাখা-প্রশাখা ছড়িয়ে থাকে এর Mucous Membrane-এ, তার দ্বারা আমরা ঘ্রাণ নিই। ছবি দ্বারা তা বোঝানো হলো। এবারে আলোচনা করা হবে চক্ষু, কর্ণ ও ত্বক বা Skin সম্পর্কে।

চক্ষু গোলক

(Eyeball)

করোটি বা Skull-এর অক্ষিকোটরে বা Orbit-এর মধ্যে দু'দিকে দুটি চক্ষু গোলক বা Eyeball অবস্থিত থাকে। আমরা এই অক্ষিগোলকের সামান্য অংশ সামনে খোলা দেখতে পাই। এর বেশির ভাগ অংশ থাকে ভেতরের অক্ষিকোটরে।

এটির ব্যাস প্রায় এই ইঞ্চি। সামনের অংশ Transparent বা স্বচ্ছ থাকে। এতে থাকে তিনটি স্তর বা Layer. তা হলো—

(1) বাইরের শক্ত Fibrous বা Supporting Layer.

(2) মাঝের রক্তনালী ও জালিকাযুক্ত Vascular Layer.

(3) ভেতরের স্নায়ু বা Nervous Layer.

6টি পেশী চোখের গোলক বা Eyeball-এর সঙ্গে যুক্ত থাকে।

banglainternet.com

এর মধ্যে 4টি হলো সোজা পেশী বা Straight পেশী ও 3টি বাঁকা বা Oblique পেশী।

সোজা পেশী চারটি হলো উপরের বা Superior, নিচের বা Inferior, মাঝের বা Medial ও পাশের বা Lateral পেশীগুলি।

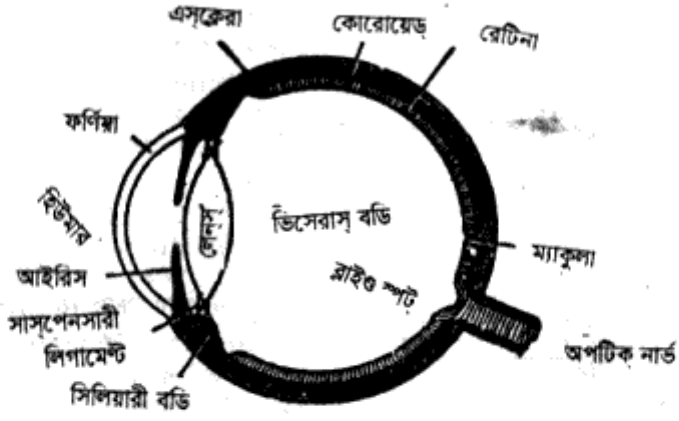

চোখের গঠন

Oblique পেশীগুলি হলো উপরের Superior ও নিচের Inferior Oblique পেশী। চোখের গোলক নানা দিক নড়াচড়া করতে পারে এই পেশীগুলির জন্যেই। এই পেশীর কোনওটার কাজ কম হলে মানুষ ট্যারা হয়।

এই গোলকের পেছনে একটি বোঁটার মত যুক্ত আছে Optic Nerve.

বাইরের শক্ত আবরণটির নাম পেছন দিকে হলো Selera যা সামনেও এসেছে— যা চক্ষুর সাদা অংশ। এর মাঝে যে স্বচ্ছ জানালার মতো অংশ আছে তাকে বলে Cornea. এর মাঝে খুব ছোট যে একটি ফুটকি মত অংশ, তাকে বলে Pupil. এটি অবশ্য Cornea থেকে অনেক ভেতরে থাকে।

বাইরের Sclera-র আবরণের ভেতরে হলো Choroid Coat. এতে শিরা ও ধমনীগুলি অসংখ্য জাল সৃষ্টি করে ছড়িয়ে আছে। Opthalmic Artery-র জাল ও শিরার জাল এখানে বিস্তৃত হয়—তাই একে Vascular-ও বলা হয়।

এটি সামনের দিকে একটি Diaphragm সৃষ্টি করেছে—তাকে বলা হয় Iris. এর মাঝে ছোট ছিদ্রই Pupil. এই ছিদ্র দিয়ে সরু আলোকরেখা ভেতরে যেতে পারে মাত্র।

Iris-এর ঠিক পেছনে একটু মোটা মত অংশ থাকে। তাকে বলা হয় Ciliary Body. তার সঙ্গে থাকে একটি Ligament যাকে বলা হয় Suspensory Ligament. এটিই Lens-কে ঝুলিয়ে রাখে ঠিক জায়গাতে। Iris-এর পেছনের চোখের Lens অবস্থিত থাকে।

Retina হলো সবচেয়ে ভেতরের কোট বা Nervous Coat. পেছনের দিকে Optic Nerve চোখে প্রবেশ করে এই Layer-এ বিভক্ত হয়ে ছড়িয়ে পড়েছে। যে Point-এ Optic Nerve ভেতরে প্রবেশ করেছে, সেখানে একটি Blind Spot আছে—সেখানে কোনও Retina নেই।

banglainternet.com

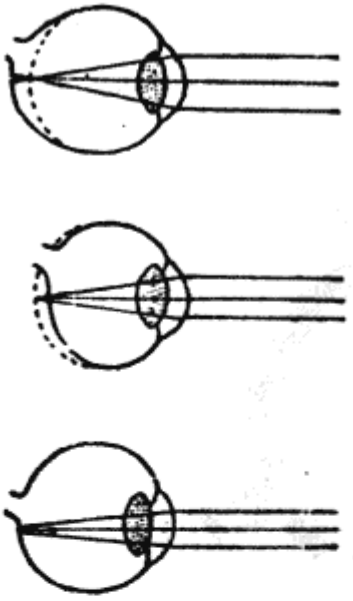

চোখের লেন্সের সঠিক কাজ ও তার গোলমাল

Lens-এর সামনে Cornea ও Iris-এর মধ্যে যে অংশ, তাকে বলে Anterior Chamber. এটি একটি তরল পদার্থে পূর্ণ থাকে। তাকে বলা হয় Aquous Humour.

Retina থেকে Lens পর্যন্ত চোখের পেছনের বাকি যে অংশ থাকে, সেটি জেলীর মত Albumin মিশ্রিত পদার্থে পূর্ণ থাকে। তাকে বলা হয় Vitreous Humour. এটি অক্ষিগোলকের দৃঢ়তা রক্ষায় সাহায্য করে।

আলোকের রেখা Cornea ও Aquous Humour দিয়ে গিয়ে Lens-এর উপরে পড়ে। তারপর দ্রষ্টব্য বস্তুর যে চিত্র সেটি গিয়ে ফেলে Retina-র উপরে।

Retina থেকে Optic Nerve-এর মাধ্যমে এই ছবিটি চলে যায় Brain-এর Opitc Centre-এ। তার ফলেই আমরা দেখতে পাই।

চোখের কার্যপদ্ধতি ও ক্যামেরার কার্যপদ্ধতি অনেকটা একই প্রকার।

চোখের অন্যান্য অংশ (Other Appendages)

(1) **ভুরু বা Eyebrow**—এটি চোখের উপরে দুটি ছোট ছোট লোমের তৈরি Arch.

(2) **চোখের পাতা বা Eyelid**—চোখে দুটি পাতা থাকে। একটি উপরে একটি নিচে। এর বাইরের অংশে থাকে Skin বা চর্ম। ভেতরের অংশে থাকে শ্লৈষ্মিক ঝিল্লির আবরণ বা Mucous Membrane. এর প্রান্তে থাকে চোখের পাতার লোম বা Eyelashes. চোখের পাতা একবার বন্ধ হয়—একবার খোলে। চোখের পাতার মাঝের কোটে যে পেশী যুক্ত থাকে, তার ক্রিয়ার ফলেই পাতা বন্ধ হয় ও খোলে। চোখের উপরের পাতা নিচের থেকে বড় হয়। উপরের পাতা ওঠে যে পেশীর জন্য তার নাম Lavator Palpebrae পেশী। এটি বন্ধ হয় গোলাকার পেশী বা Orbicularis Oculi-র সাহায্যে।

Conjunctiva—চোখের পাতার দিকে যে শ্লৈষ্মিক ঝিল্লি থাকে তার নাম হলো Conjunc-

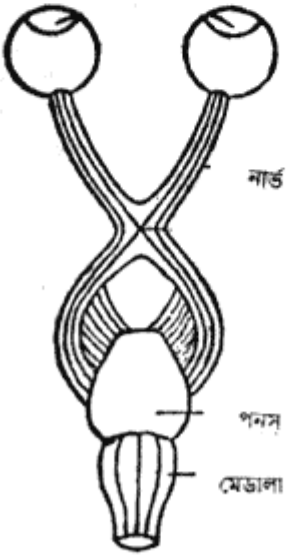

চোখের সঙ্গে ব্রেনের যোগ

banglainternet.com

tiva. এটি সামনের দিকে Sclera-র কিছু অংশও আবৃত করে থাকে। এটি চোখের জল নিঃসরণকারী নালী বা Lachrymal Duct-এর ভেতরের ঝিল্লির সঙ্গে যুক্ত থাকে।

এই অংশে কোনও বীজাণুর অনুপ্রবেশের জন্য যদি Inflammation হয় তাকে বলে Conjunctivitis. এর ভেতরের দুটি পাতা বন্ধ করলে যে Sac তৈরি হয় তাতে Lachrymal Gland থেকে নিঃসরণ বা চোখের জল আসে।

তার ফলেই চোখের ভেতরটা সব সময় ভেজা থাকে বা পরিষ্কার থাকে।

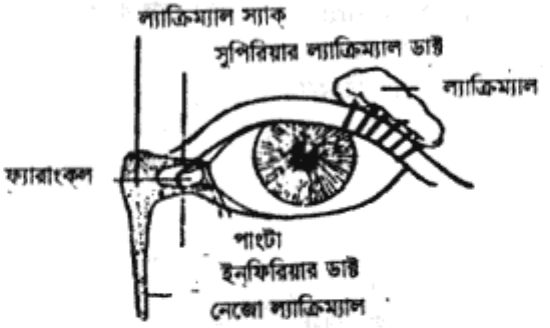

ল্যাক্রিম্যাল য্যাপারেটাস

Lachrymal যন্ত্রগুলি—চোখের দুটি দিকে Lachrymal Gland আছে। এটি Compound Recemose গ্রন্থি। এরা চোখের Orbital ক্যাভিটির উপরের দিকে ও বাইরের দিকে থাকে। এদের নিঃসরণ বা চোখের জল Conjunctival Sac-এ আসে।

দূরের দৃষ্টি ও কাছের দৃষ্টির গোলমালের জন্য ব্যবহৃত পৃথক লেন্স

এ ছাড়া চোখের Medial কোণে থাকে দুটি Lachrymal Duct—Superior ও Inferior Lachrymal Duct. সমস্ত Conjunctiva ভিজে অতিরিক্ত অশ্রু থাকলে তা এই দুটি Duct দিয়ে চলে যায় Naso-Lachrymal Duct-এ। তাই অশ্রু বেশি হলে নাক দিয়েও বের হয়ে আসে।

যদি চোখে কোন পদার্থ পড়ে বা বেশি উত্তেজনা হয়, তা হলে চোখের জল বেশি পড়ে থাকে।

banglainternet.com

দূরের দৃষ্টি ও কাছের দৃষ্টির গোলমালের জন্য ব্যবহৃত পৃথক লেন্স।

দুটি Lachrymal Duct-এর মাঝের অংশের নাম হলো Puncta. এটি চোখের Medial কোণে অবস্থিত।

কর্ণকুহর ও শ্রবণযন্ত্রাদি

(Hearing Apparatus)

কান হলো একটি শ্রবণ যন্ত্র। যে নার্ভের সঙ্গে কানের ভেতরের অংশের যোগ আছে তা হলো 8th Cranial বা Auditory Nerve. বাইরে থেকে আমরা কানের বাইরে চোঙা বা Pinna. কর্ণকুহর বা External Auditory Meatus দেখতে পাই। এটি শেষ হয়েছে কর্ণপটাহ বা Tympanic Membrane-এ। তার পরে আছে মধ্যকর্ণ, অন্তঃকর্ণ ইত্যাদি।

কর্ণকে তিন ভাগে ভাগ করা হয়। তা হলো—

(1) External Ear বা বহিঃকর্ণ।

(2) Middle Ear বা মধ্যকর্ণ।

(3) Internal Ear বা অন্তঃকর্ণ।

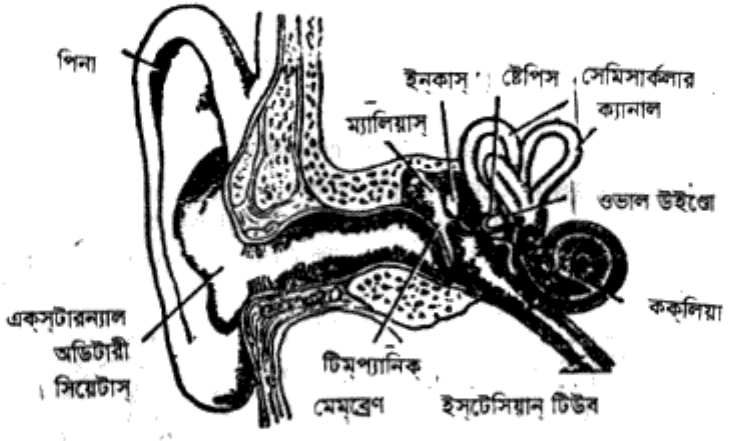

কানের ভেতরের যন্ত্রাদি

এবারে প্রতিটি ভাগ সম্পর্কে পৃথক পৃথক ভাবে বর্ণনা করা হচ্ছে—

External Ear বা বহিঃকর্ণ দুটি ভাগে বিভক্ত—

(1) Pinna বা Auricle—এটি হলো বাইরের অংশ—যা Cartilage দ্বারা তৈরি বা উপরে চামড়া দিয়ে ঢাকা থাকে। নিম্নশ্রেণীর জন্তুরা গরু, ষাঁড়, গাধা প্রভৃতি এটা নাড়তে পারে। মানুষের কান নড়াচড়া করে না। তবে কিছু পেশী এর সঙ্গে যুক্ত থাকে। মানুষের ক্ষেত্রে এটি শব্দতরঙ্গ বা Sound Vibrations গ্রহণ করে ভেতরে পাঠিয়ে দেয় মাত্র। সেটির ভেতরে গিয়ে কর্ণপটাহ বা Tympanic Mem-brane-এ আঘাত করে থাকে।

(2) External Auditory Meatus—এটি প্রায় এক ইঞ্চি লম্বা হয়ে থাকে। এর বাইরের দিকে দুই তৃতীয়াংশ হয় Cartilage দ্বারা তৈরি—ভেতরের এক তৃতীয়াংশ হয় হাড় দিয়ে তৈরি।

banglainternet.com

এটি সোজা বা সরল নয়—এটি একটু আঁকাবাঁকা। তার ফলে প্রত্যক্ষ আঘাত কর্ণপটাহে লাগতে পারে না। তার বাইরের Pinna ওপরে ও পেছনে ধরে টান দিলে এটি সোজা বা Straight হয়ে পড়ে।

Auricle বা Pinna-র নিচের লোব Fatty টিসু দিয়ে তৈরি—তার উপরে থাকে চামড়া। অন্য অংশ Cartilage, Fibrous টিসু দিয়ে তৈরি ও চর্মে আবৃত।

মধ্যকর্ণ বা Middle Ear—এটি শুরু হয় কর্ণপটাহ বা Tympanic Mem-brane থেকে। External Meatus এবং মধ্যকর্ণের মাঝে থাকে এই Membrane-এর তৈরি একটি Cavity.

Middle Ear-এ বায়ু থাকে। এটির পেছনে একটি Opening থাকে, যা Mastoid Process-এর Mastoid Antrum-এর সঙ্গে যুক্ত থাকে।

তা ছাড়া Middle Ear-এ থাকে Eustachian Tube-টি। মধ্যকর্ণ থেকে Naso-Pharynx-এ তা যুক্ত থাকে। এটি সেখানে Open করে। এই Tube-টির মুখ প্রায়ই বন্ধ থাকে। কিন্তু খাদ্য গিলবার সময় খুলে যায়। এটি Atmosphere- এর সঙ্গে যুক্ত। তার ফলে মধ্যকর্ণের বাতাসের Pressure কম-বেশি হলে তা নিয়ন্ত্রিত হয়। এটির বিশেষ মূল্য আছে চিকিৎসা শাস্ত্রে—কারণ Naso-Pharynx-এর Infection এই পথে কর্ণকুহরে প্রবেশ করতে পারে।

মধ্যকর্ণের তিনটি হাড়

মধ্যকর্ণে থাকে তিনটি ছোট হাড় বা Auditory Ossicles. এরা ঠিক চেনের মত আটকে থাকে। Tympanic Membrane-এ যে শব্দ এসে আঘাত করে সঙ্গে সঙ্গে তার প্রতিঘাত মধ্যকর্ণে সৃষ্টি হয় এই Ossicles দিয়ে।

এর External Ossicles হলো Malleus—এটি দেখতে একটা হাতুড়ির মতো। এর হাতল Tympanic Membrane-এর সঙ্গে যুক্ত থাকে।

মাঝের হাড়টি হলো Incus—এটি দেখতে নেহাই বা Anvil-এর মতো। এর উপর হাতুড়ি আঘাত করে।

সব ভেতরেরটি হলো Stapes যা ঘোড়ার জিনের পাদানীর মতো। এটি Internal Ear-এর সংস্পর্শে থাকে।

এই তিনটি হাড় দিয়ে External Ear-এ শব্দ যা Tympanic Membrane-এ আঘাত করে, তা Internal Ear-এর শব্দ তরঙ্গ বহনের কাজ করে।

Temporal হাড়ের Mastoid Process-এর মধ্যে যে ফাঁক বা Mastoid Antrum থাকে, তার সঙ্গে মধ্যকর্ণের যোগ থাকে—তা আগেই বলা হয়েছে।

Internal Ear বা অন্তঃকর্ণ—এটি Temporal হাড়ের Petrous অংশের মধ্যে থাকে। এটি সুরক্ষিত। এটি অনেকগুলি গোল গোল আঁকাবাঁকা Tube-এর সমষ্টি। এর যে

banglainternet.com

অংশ হাড়ের মধ্যে থাকে তাকে বলে Body বা Labyrinth. যে অংশ Membrane-এর সঙ্গে যুক্ত, তাকে বলা হয় Membranous Labyrinth. অন্তঃ-কর্ণের Body অংশ তিন ভাগে বিভক্ত।

(1) মাঝের অংশ বা Vesitbule—যার সঙ্গে অন্য দুটি অংশের যোগ।

(2) Semicircular Canal—এটি সামনের দিকের কয়েকটি অর্ধচন্দ্রাকার নালী।

(3) Cochlea—এটি শামুকের আকৃতির মতো একটি প্যাঁচানো নালী বিশেষ।

অন্তঃকর্ণের নার্ভগুলির যোগাযোগ

এটি একটি হাড়ের Cone Shaped Axis-এর চার পাশে জড়ানো থাকে। গোটা Cochlea ও অন্তঃকর্ণের অন্য অংশের সঙ্গে Auditory Nerve-এর শাখা-প্রশাখা ও সরু স্নায়ুর Fibre জড়ানো থাকে। তার ফলে Middle Ear-এর শব্দ Internal Ear-এর Fluid-এ যে শব্দস্পন্দন সৃষ্টি করে, তা Auditory Nerve দিয়ে Brain-এ চলে যায়।

Internal Ear-এর Tube-গুলি Fluid দ্বারা পরিপূর্ণ থাকে। Middle-এর শব্দ-তরঙ্গ এই Fluid-এ শব্দের স্পন্দন সৃষ্টি করে থাকে।

Auditory Nerve-এর দুটি অংশ—Vestibular Nerve ও Cochlear নার্ভগুলি। এর মধ্যে Cochlear নার্ভই প্রধানত শ্রবণের কাজ করে।

চর্ম (The Skin)

শরীরের সমস্ত উপরের অংশ বা উপরিভাগ চর্ম বা Skin দ্বারা আবৃত থাকে। এটি যেমন একদিকে দেহের তাপকে নিয়ন্ত্রণ করে, অন্যদিকে তেমনি এটি ঘামের সঙ্গে পরিত্যাজ্য পদার্থগুলিকে বের করে দেয়। তা ছাড়া এটি আমাদের স্পর্শ অনুভূতি যোগায়।

banglainternet.com

গঠন—চর্ম শরীরের বাইরের আবরণ ও এর তিনটি Layer বা স্তর আছে। তা হলো—

(1) বাইরের স্তর বা Epidermis.

(2) ভেতরের স্তর বা Dermis. তাতে থাকে—

(a) স্নায়ুর প্রান্ত বা Nerve Endings.

(b) লোমকূপের গ্রন্থি বা Sebaceous Glands.

(c) সূক্ষ্ম Blood Vessel-গুলি বা Capillaries ও স্নায়ুর প্রান্ত।

(3) অতিরিক্ত অংশ যেমন নখ, লোম প্রভৃতি।

Epidermis হলো Stratified Epithelium দ্বারা গঠিত এবং এর মধ্যে অনেকগুলি Layer-এ Cell সাজানো থাকে। তার মধ্যে দুটি হলো প্রধান স্তর।

(1) উপরের Horny Layer. এতে উপরের তিনটি Cell Layer থাকে। এটিই প্রধান Layer.

এই তিনটি হলো—

(a) Stratum Corneum—এটি Horny Layer-এর একেবারে উপরের পাতলা আবরণ। মাঝে মাঝে এটি আঁশের মতো উঠে যায়—তাতে কোনও রক্তপাত হয় না।

চর্মের আকৃতি (বর্ধিত)

(b) Stratum Lucidum—এতে যেসব Cell থাকে, তাদের Nucleus থাকে না।

(c) Stratum Granulosum—এই Cell স্তর Horny Layer-এর সবচেয়ে ভেতরের স্তর। এদের Nucleus থাকে। অনেক Granules থাকে।

(2) Germinal Layer বা Zone—এটি থাকে Horny Layer-এর নিচে। এতে থাকে উপরের আবরণ বা Prickle Cells ও নিচের আবরণ বা Basal Cells.

Epidermis-এ কোনও Blood Vessel থাকে না। তবে ঘর্মনালীর Duct-গুলি এর মাঝ দিয়ে যায়। তা ছাড়া এতে লোম বা Hair থাকে।

Dermis—এটি Fibrous-এ Connective Elastic টিস্যু দিয়ে তৈরি।

banglainternet.com

এর মধ্যে অনেক Loop থাকে, তার মধ্যে শিরা ও ধমনীর সরু সরু Capillary-র Loop-গুলি অবস্থান করে। এখানে স্নায়ুর Nerve Ending থাকে। তার সাহায্যে আমরা অনুভব করতে পারি।

ঘর্মগ্রন্থি বা Sweat Glands-এর পাকানো Loop এতে থাকে। তা থেকে ঘর্মনালী উঠে উপরে চলে যায়।

Sebaceous গ্রন্থি—লোম বা Hair-এর গোড়া Dermis-এর নিচে Adipose টিসুর মধ্যে থাকে। তার সঙ্গে সরু শিরা ও ধমনীর Capillary-র যোগ থাকে। Sebaceous গ্রন্থির Duct এই সব Hair Follicle-এর গোড়াতে Open করে। এগুলি Scalp, নাক, মুখ, কান, কপাল প্রভৃতি অঞ্চলে বেশি থাকে।

নখ বা Nail—এগুলি হলো চর্মেরই বিশেষ অংশ। এগুলির গোড়া চর্মের সঙ্গে যুক্ত থাকে। তার নিচে থাকে Nerve Ending-এ শিরা ধমনীর প্রান্ত। এর উপরের অংশে যেটা বৃদ্ধি পায়, তাতে এসব থাকে না। তাই নখ বাড়লে তা কাটলে লাগে না, বা তা থেকে কোনও রক্তপাত হয় না।

চর্মের কাজ

এখন দেখা যাক, চর্মের দ্বারা দেহের কি কি কাজ সাধিত হয়ে থাকে।

(1) চর্ম দেহের বাইরের সঙ্গে Atmosphere-কে যুক্ত রাখে। তাই এটি উত্তপ্ত রাখতে অনেকটা তাপ ক্ষয় হয়। তেমনি এটি আবার দেহের তাপকে রক্ষা করে। শীতকালে এটি উত্তপ্ত রাখতে বেশি গরম জামা পরতে হয়। গরমকালে খালি গায়ে থাকলেই চলে।

(2) চর্ম দিয়ে ঘাম বা Sweet নির্গত হয়। এই পথে দেহের অনেক পরিত্যাজ্য অংশ ও অনেক সময় দেহে প্রবিষ্ট রোগ বীজাণু বের হয়ে যায়। দেহে প্রতিদিন সারা দিনে ঘামের মাধ্যমে প্রায় 500 ml. তরল পদার্থ বের হয়ে যায়। দেহের বীজাণু এর সঙ্গে বের হয়ে যায় বলে অনেক সময় ঘাম দিয়ে জ্বর ছাড়ে।

(3) ঘর্ম গ্রন্থিকে ঠাণ্ডা করলে শরীরের তাপ কমানো সম্ভব হয়।

(4) চর্ম দ্বারা আমরা অনুভব করি। এর Nerve Ending-গুলি খুব অনুভূতিপ্রবণ; তা আমাদের অনুভবে সাহায্য করে থাকে।

(5) চর্ম দেহকে বাইরের আঘাত থেকে রক্ষা করে—Protection দেয়।

(6) চর্মের Dermis-এ থাকে Adipose Tissue. এতে দেহের অনেক Fat সঞ্চিত হয়। এই অতিরিক্ত Fat, অসময়ে দেহের Energy-র যোগান দেয়। তাই চর্ম দেহের একটি সঞ্চয় ভাণ্ডারের কাজ করে থাকে।

দেহের চর্মের Protection-এর কাজ একটি প্রধান কাজ। যদি দেহের উপর কোনও Burning হয় বা পুড়ে যায় এবং তাতে দেহের চর্মের এক-তৃতীয়াংশ বা তার বেশি পুড়ে যায়, তা হলে রোগীর জীবন বিপন্ন হয়। তাই এ থেকেই বোঝা যায় চর্ম দেহের কি বিরাট কাজ করে থাকে। এই চর্মের আবরণ ছাড়া মানুষ বাঁচতে পারে না—বাঁচা অসম্ভব।

চর্মের Special Sense-এর বিরাট কাজ। এটি তাপ, ঠাণ্ডা, ইলেকট্রিক শক সব বুঝতে পারে। এমন কি চাপ পড়লে কতটা চাপ পড়েছে তাও বুঝতে পারে। এ হিসাবে এর বিরাট মূল্য আছে।

চর্মের মধ্যে কতকগুলি বিশেষ Sensory Spot থাকে। এর কতকগুলি দ্বারা ঠাণ্ডা, কতকগুলি দ্বারা গরম ও কতকগুলি দ্বারা যন্ত্রণার অনুভব হয়ে থাকে।

বেশি চাপ পড়লে চর্মের যে অনুভূতি হয়, তার সঙ্গে অবশ্য দেহের পেশী ও তার সঙ্গে যুক্ত Nerve-এর সম্পর্ক আছে।

banglainternet.com

একবিংশ পরিচ্ছেদ

সেরিব্রোস্পাইন্যাল স্নায়ুমন্ডলী বা নার্ভাস সিস্টেম

সারা দেহের স্নায়ুমণ্ডলী বা Nervous System দুটি প্রধান ভাগে বিভক্ত। তা হলো—(1) Central বা সেরিব্রোস্পাইন্যাল নার্ভাস সিস্টেম। এটি সাধারণত ব্রেন থেকে শুরু করে ভার্টিব্রাল কলামের মধ্যেকার সুষুম্না কাণ্ড বা Spinal Cord ও তা থেকে উদ্ভূত অসংখ্য স্নায়ুতন্ত্র বা সমস্ত ইচ্ছাধীন পেশীকে নিয়ন্ত্রিত করে।

(2) Autonomic Nervous System—এটি প্রধানত দেহের সব Viscera Involuntary অংশকে Control করে। এরা আবার দুটি ভাগে বিভক্ত। তা হলো

Sympathetic ও Parasympathetic System. এদের বিষয়ে পরবর্তী পরিচ্ছেদে বিস্তৃত আলোচনা করা হবে।

banglainternet.com

সেরিব্রোস্পাইন্যাল অংশ

এটি হলো প্রধানত ব্রেন বা Cerebrum-এ তার সঙ্গে যুক্ত Spinal Cord ও তা থেকে বহির্গত অসংখ্য স্নায়ুর Plexus. এই সব Plexus থেকে Periferal Nerves উদ্ভূত হয়ে থাকে। Nerves Cell-গুলি একত্র জড়ো হয়ে তৈরি করে ব্রেনের গ্রে ম্যাটার

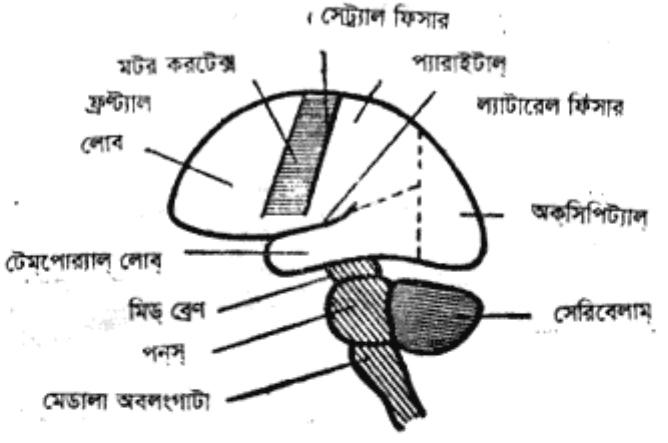

ব্রেনের বিভিন্ন অংশের পরিচয়

(Grey Matter). এটি ব্রেনের Cortex-এ অবস্থিত এবং Spinal Cortex-এর ভেতরের অংশ।

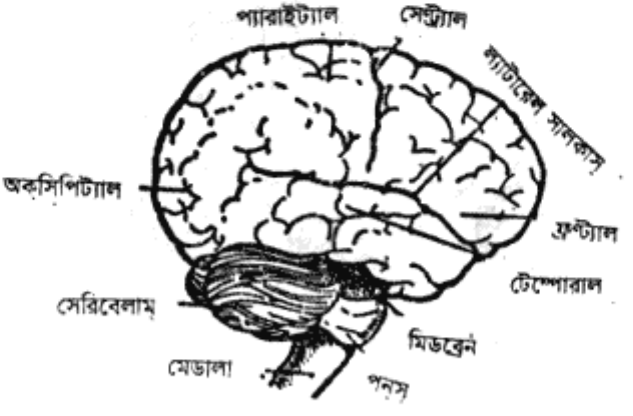

ব্রেনের বিভিন্ন অংশ

Nerve Cell ছাড়া থাকে নার্ভ Fibre একত্রিত হয়ে ব্রেনের White Matter তৈরি করে। এই Fibre-এ Fat থাকে, তাই এই Axon বা Conducting Fibres-যুক্ত অংশগুলি সাদা দেখায়। Fat-গুলি নার্ভ ফাইবারের Protection ও পুষ্টি যোগাবার কাজ

banglainternet.com

করে। একটি নার্ভ সেল ও তার সঙ্গে যুক্ত Axon মিলিয়ে এক একটি Neurone গঠন করে থাকে এক একটি মোটা নার্ভ Trunk তৈরির সময়, Nerve Fibre-গুলি Bundle হয়ে থাকে। তাকে বলা হয় Fasciculi. Nerve. Fibre-গুলির সংবাদ বহন বা Conduction

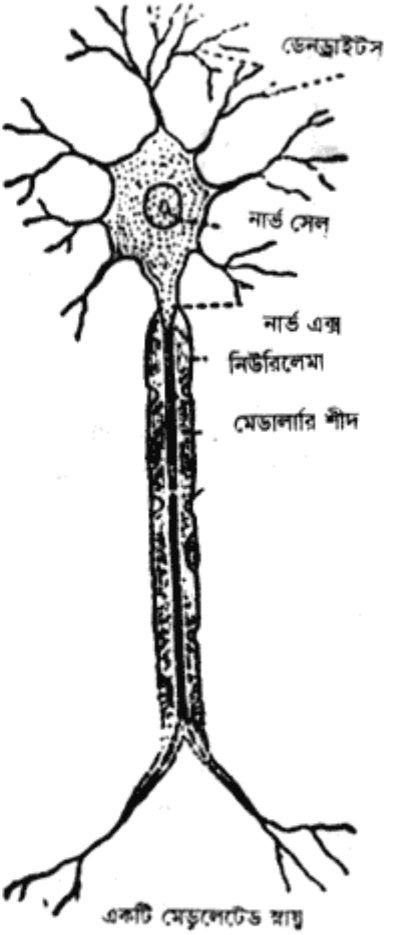

একটি মেডুলেটেড স্নায়ু

এবং উত্তেজনা বা Exciting-এর ক্ষমতা আছে। বাইরে থেকে যে কোন Stimulus পেলে, তা গ্রহণ করে। Physical, Chemical, Electrical বা Mechanical যে কোনও ধরনের Impulse—Nerve Fibre-এ Dendron দিয়ে Nerve Cell-এ যায় এবং তা থেকে যায় Axon-এ। এইভাবে একটি Impulse অসংখ্য Neurone-এর মধ্যে দিয়ে যেতে পারে।

একটি Motor Impulse যখন Motor Area-র Cortex-এর Pyramidal Cell-এ সৃষ্টি হয়, তখন তা Nerve Fibre বা Axon দিয়ে ভ্রমণ করে, যা Spinal Cord-এর বাইরের অংশ যা White Matter-এ থাকে। Spinal Cord-এর Anterior Horn ও Dendrite-দের মধ্যে যোগ থাকে।

banglainternet.com

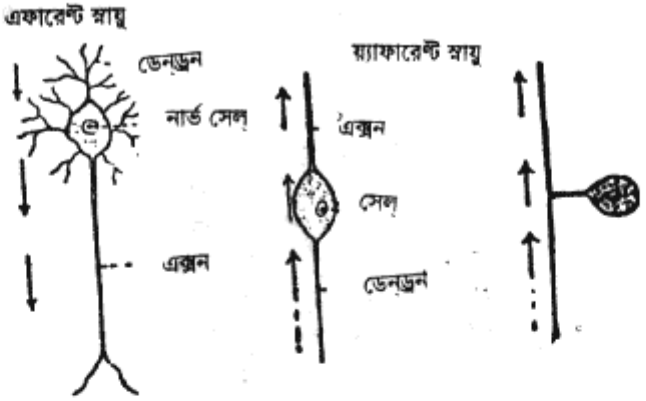

বিভিন্ন নার্ভ

একটি Neurone-এ থাকে—

(1) Nerve Cell ও Nucleus. (2) অনেকগুলি Dendrite.

(3) একটি Nerve Axon. এই Axon একটি Medullary Sheath দ্বারা আবৃত থাকে ও তার মাঝে মাঝে থাকে গাঁট বা Nodes of Ranvier. এর উপরের আবরণকে বলে Neurilemma.

Sensory Impules-গুলি চামড়ার মধ্যেকার Nerve Ending ও Impulse গ্রহণ করে থাকে। এগুলি Nerve Fibre বা Dendrons দিয়ে যায় Sensory Cell-এ যা Spinal Cord-এর Posterior Root Ganglion-এ অবস্থিত থাকে। তারপর এই সেলগুলি Axon দিয়ে তা Spinal Cord হয়ে Medulla-তে চলে যায়। সেখান থেকে যায় Brain-এ। Brain-এর বিভিন্ন অংশ থেকে বার্তা যাওয়া ও আসার জন্য পৃথক পৃথক Nerve Fibre থাকে। এই কাজ এত দ্রুত চলে থাকে যে তা কল্পনা করাও যায় না। Nerve Impulse-এর যাবার গতিবেগ প্রায় ইলেকট্রিসিটির মতো। ইলেকট্রিক উৎপাদন কেন্দ্র যেমন হলো Power Station ও তার সঙ্গে সম্পর্ক ছোট ছোট তার দিয়ে লক্ষ লক্ষ Point-এর, তেমনি ব্রেনের সঙ্গে সারা দেহের সব স্নায়ুতন্ত্রের যোগ থাকে এই Nerve Fibre দিয়ে। তাদের Relay পেশীগুলি হলো এই সব নার্ভ সেল।

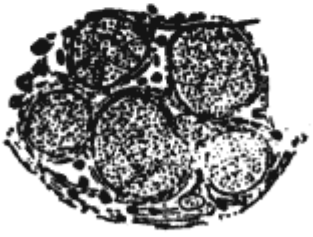

একটি স্নায়ুর বাণ্ডিল

এবারে দু ধরনের Impulse-এর পথটি সহজে বলা হচ্ছে—

(1) Motor বা Efferent-গুলি যায়—

(a) Dendrites তা থেকে, (b) Cell তা থেকে, (c) Axon দিয়ে চলে যায়। এই Nerve-গুলি আবার একটি পোল যুক্ত Unipolar বা দুটি পোল যুক্ত Bipolar হতে পারে—যা চিত্রে বোঝানো হলো।

banglainternet.com

Nerve Trunk বা মোটা মোটা নার্ভ থাকে তিন ধরনের। তা হলো—

(1) Motor বা Efferent Nerve—যা ব্রেন থেকে Impulse Perifery বা বাইরে বয়ে আনে—মূলতঃ পেশী প্রভৃতিতে।

(2) Sensory বা Afferent Nerve—যা Impulse-কে নিয়ে যায় Peri-phery বা বাইরে থেকে ব্রেনে।

(3) Mixed Nerve—যাতে দু ধরনের Fibre থাকে।

অনুভূতির স্নায়ুর অগ্রভাগসমূহের আকৃতি

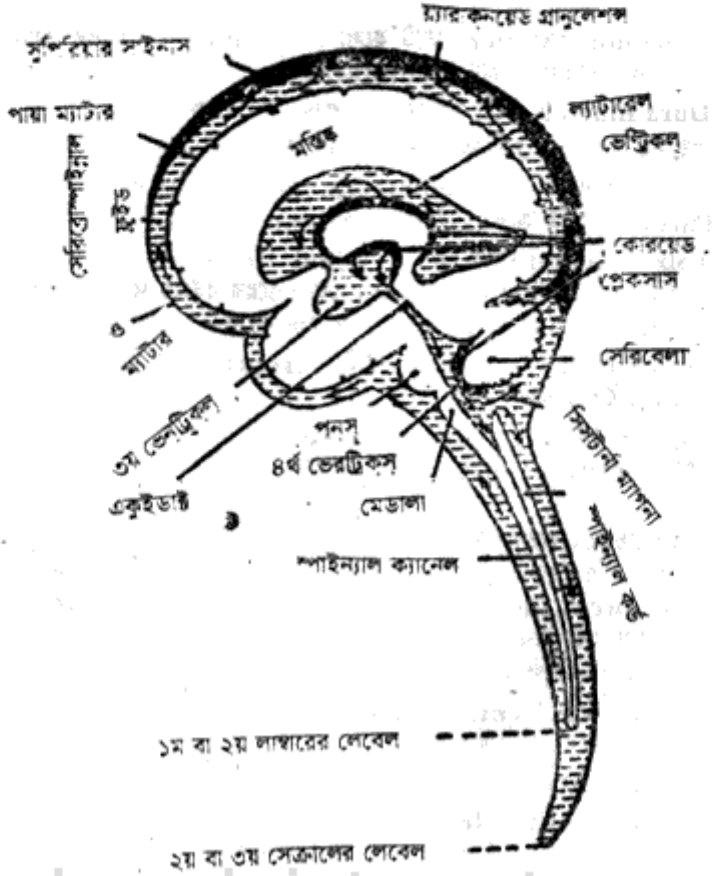

মস্তিষ্ক, স্পাইন্যাল কর্ড ও মেনিনজিস

banglainternet.com

(4) এ ছাড়া থাকে ব্রেনের মধ্যে যোগাযোগকারী Association Fibres. অনেকগুলি Nerve Fibre মিলে একটি Nerve Trunk তৈরি হয়ে থাকে। তাতে থাকে—

(1) Nerve-এর Fibre অনেকগুলি।

(2) এ তিনটি Fibre-কে আবৃত রাখে Perineurium নামক আবরণটি।

(3) অনেকগুলি Fibre একত্রে মিলে তার উপরে থাকে Epineurium.

(4) Epineurium-এর মাঝে এ ছাড়াও থাকে Fat Cells.

ব্রেনের আবরণ বা Menings

সমস্ত ব্রেন এবং সমস্ত Spinal Cord যে আবরণটি দিয়ে মোড়া থাকে, তাকে বলা হয় Meninges. এগুলি নরম Nerve Fibre-দের রক্ষা (Protect) করে। তা ছাড়া এটি শিরা ও ধমনীদের Nerve Fibre-এ নিয়ে যায়। এর মধ্যে থাকে একটি তরল পদার্থ—তার নাম হলো Cerebro Spinal Fluid.

এই Meninges-কে তিনটি ভাগে ভাগ করা যায়। তা হলো—

(1) **Pia Matter**—এগুলি ব্রেন ও Cord-এর ফালি বা Fissure-গুলির মধ্যে প্রবেশ করে সেখানে রক্তবহা নালীদের ধরে নিয়ে যায়। এটি খুব কাছাকাছি ভাবে আটকে থাকে।

(2) **Arachnoid Matter**—এটি হলো Pia Matter ও বাইরের মোটা Dura Matter-এর মাঝের পাতলা একটি Membrane.

(3) **Dura matter**—এটি খুব মোটা ও শক্ত। এর থাকে দুটি Layer, তা হলো—

(a) বাইরের আবরণ—যেটি করোটিকে (Skull) ঘিরে রাখে।

(b) ভেতরের আবরণ—এটি Venous Sinus-গুলিকে ঘিরে রাখে ও তার ফলে এটি কতকগুলি Partition সৃষ্টি করে। এই সব Partition হলো—

(1) Falx Cerebral থাকে দুটি Cerebral Hemisphere-এর মাঝে। এটির উপরের বর্ডার Superior Sagittal Sinus-এর উপরের বর্ডারে থাকে। আর এর নিচের বর্ডারটি Inferior Sagittal Sinus-এর সঙ্গে যুক্ত থাকে।

(2) Tentorium Cerebelli—এটি Cerebrum ও Cerebellum-এর মাঝের Partition তৈরি করে থাকে।

Meninges-এ কোনও Inflammation হলে যে রোগ হয়, তাকে বলে Meningitis. এটি হলে Brain-এ Cord-এর বাইরের Cerebro Spinal Fluid-এর চাপ বৃদ্ধি পায়।

Brain-এর ভেতরে কতকগুলি ক্যাভিটি আছে—যা একটির সঙ্গে অন্যটি যুক্ত—তাকে বলে Ventricles. এর ভেতরে থাকে পাতলা একটি আবরণ, যাকে বলে Choroid Plexus. এই Choroid Plexus-টিই Cerebro Spinal Fluid তৈরি করে থাকে। এই Plexus অজস্র সরু সরু Capillary দিয়ে তৈরি এবং এটি Pia Matter দিয়ে আবৃত থাকে। Vetricle-গুলি হলো—

(1) দুটি **Lateral Ventricles** যা ব্রেনের প্রধান অংশ বা Cerebral Hemisphere-এর মধ্যে দুদিকে থাকে।

(2) **Third Ventricle**-টি—এর সঙ্গে সরু Channel দিয়ে যুক্ত।

(3) **Fourth Ventricle**—এটি থাকে Pons ও Cerebellum-এর মধ্যে। এতে একটি Opening থাকে—এর Root-এ। সেখান দিয়ে বাইরের সর্বত্র Spinal Cord-এ Cerebro Spinal Fluid সঞ্চারিত করে।

banglainternet.com

Cerebro Spinal Fluid—এটি Choroid Plexus-এ তৈরি হয়। এটি পরিষ্কার Alkaline Fluid—এটি অনেকটা রক্তের Plasma-র মতোই। সব মিলিয়ে মাত্র কয়েক আউন্স থাকে। এর চাপ (Pressure) হলো 60 থেকে 140 m. m. জলের চাপের সমান।

ব্রেনের ভেন্ট্রিকলগুলির আকৃতি

সারা ব্রেনের Subarachnoid Space-এ এটি থাকে এবং Spinal Cord-এর বাইরে Spinal Canal-এ থাকে। এটি Superior Sagittal Sinus-এর Venous প্রবাহের সঙ্গে ছোট Arachnoid Granulation দ্বারা যুক্ত থাকে।

এর কাজ হলো ভেতরের Brain ও Nerve Matter-গুলিকে নরম আবরণে আবৃত রাখা। তা ছাড়া এটি পুষ্টি যোগাতে সাহায্য করে।

Brain-এর বিভিন্ন অংশ

Brain-কে তিনটি ভাগে ভাগ করা যায়। তা হলো—

(1) Fore Brain—এতে থাকে Cerebral-এর দুটি Hemisphere, Corpus Straitum এবং Thalamus-গুলি।

(2) Mid Brain বা মাঝের অংশ—যেটি উপরের Brain-কে Hind-এর সঙ্গে যুক্ত করে।

(3) Hind Brain—এটি হলো Brain Stem-এর তিনটি প্রধান অংশ। তা হলো (a) Pons, (b) Medulla Oblongata এবং (c) Cerebellum.

বৃহৎ মস্তিষ্ক
(Cerebrum)

এটি হলো মস্তিষ্কের সবচেয়ে বড় অংশ এবং এটি করোটির Cavity-র সম্পূর্ণ Anterior ও Middle Cranial Fossa জুড়ে অবস্থান করে।

banglainternet.com

এটি দুটি ভাগে বা Hemisphere-এ বিভক্ত—ডানদিকে ও বাঁ দিকের Hemisphere-এতে Nerve Cell দ্বারা তৈরি Grey Matter ও Nerve Fibre দিয়ে তৈরি White Matter থাকে।

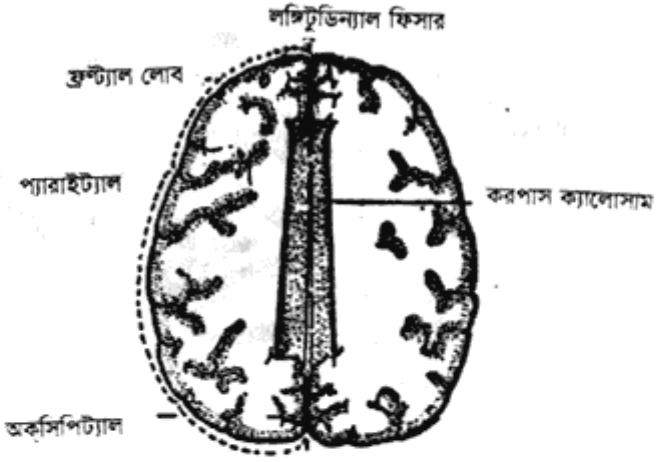

ব্রেন মাঝামাঝি কাটা

Spinal Cord-এ যেমন Grey Matter থাকে ভেতরেও White Matter বাইরে—এখানে তার উল্টো। এখানে Grey Matter থাকে উপরে—তার নাম Cortex.

দুটি Cerebral Hemisphere-এর মাঝে থাকে একটি গভীর Cleft—অবশ্য তা উপরের দিকে থাকে। নিচের দিকে ভেতরে তা মিলে যায়। এই মিলিত অংশের নাম Corups Callosum. এটি নার্ভ Fibre বা White Matter দিয়ে তৈরি হয়। উপরের দিকে দুটির মাঝে যে ভাগ থাকে তাকে বলা হয় Longitudinal Fissure.

Corpus Callosum-এর নিচে কতকগুলি ছোট ছোট Grey Matter-এর Ganglion থাকে—তাকে বলে Basal Ganglia.

Brain-এর বিভিন্ন **Area**—উপরে বর্ণিত বড় Fissure-টি ছাড়াও Brain-এ ছোট ছোট Fissure ও Sulcus আছে। এটি Frontal ও Parietal Lobe থেকে ব্রেনের Temporal Lobe-কে পৃথক করে। তা ছাড়া আছে Central Sulcus—এটি Frontal ও Parietal Lobe-কে পৃথক করে।

Brain-এর Occipital Lobe-টি থাকে পেছনে—এটি Tentorium Cerebelli-এর উপর ছড়িয়ে থাকে।

ব্রেনের প্রধান Fissures হলো—

(1) Longitudinal Fissure—ঠিক মাঝে সামনে থেকে পেছনে।

(2) Lateral Fissure—দুটি দুপাশে।

(3) Central Fissure—ডান থেকে বাঁ দিকে।

ব্রেনের প্রধান প্রধান ক'টি Lobe হলো—

banglainternet.com

(1) Frontal Lobe 1টি।
(2) Parietal Lobe 2টি।
(3) Temporal Lobe 2টি।
(4) Occipital Lobe—1টি।

এ ছাড়া ব্রেনের মধ্যে অনেক ছোট ছোট Sulcus থাকে। তার দ্বারা ব্রেন নানা ভাগে বিভক্ত। প্রত্যেক ভাগের পৃথক পৃথক কাজ আছে।

ব্রেনের মধ্যে ছোট ছোট উঁচু Convolution থাকে।

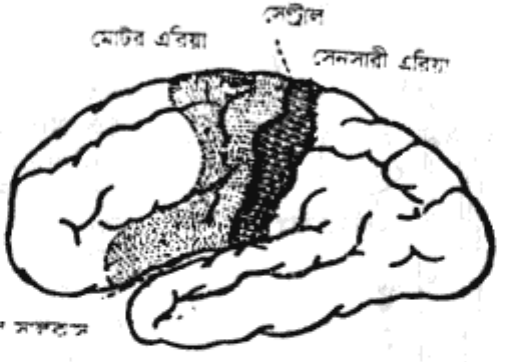

ব্রেন পাশের দৃশ্য

এরা সংখ্যায় যত বেশি হয়, মানুষের বুদ্ধিশক্তি বা Brain Capacity তত বৃদ্ধি পায়। এরা আবার মাঝে মাঝে ভেতরের Association Fibres দ্বারা যুক্ত থাকে। এই সব Fibre-এর কাজ হলো (1) স্মৃতিশক্তি (Memory), (2) চিন্তাশক্তি (Thinking), (3) ইচ্ছাশক্তি (Willing) প্রভৃতি। এই Fibre-গুলি ঠিক মতো না থাকলে বা কাজ না করলে এই কাজগুলির ক্ষমতা কমে যায় ও তার ফলে ব্রেনের কাজে উল্টোপাল্টা হয়—Signs of some madness দেখা যায়।

ব্রেনের কার্যকরী ক্ষমতা নির্ভর করে প্রধানত তিনটি বিষয়ের ওপর। (1) ব্রেনের Size বা আকার, (2) ব্রেনের ওজন বা Weight এবং (3) ব্রেনের Convolution.

ব্রেনের Central Sulcus-এর সামনে থাকে তার Motor Area—যা আদেশ পাঠায়। তার পেছনে থাকে Sensory Area যা অনুভব করে।

এই সব Area-র মধ্যে নানা অংশের জন্য নানা পৃথক কাজ আছে। কোনও Area স্বাদ ও গন্ধের জন্য, কোনও Area শ্রবণের জন্য, কোনও Area দেখার জন্য, কোনও Area এক একটি অংশের নাড়াচাড়া করবার ইচ্ছা যোগায়। এই সব কতকগুলি প্রধান Movement-এর Area ও এ ছাড়া ব্রেনে আরও অনেক Area আছে—যা সম্পূর্ণভাবে দেখানো এই স্বল্প পরিসরে সম্ভব নয়।

Bassal Ganglia—এইগুলি Corpus Callosum-এর মধ্যে Embedded থাকে তা আগেই বলা হয়েছে—White Matter-এর মধ্যে যেগুলি Grey Matter,

banglainternet.com

এদের মধ্যে দুটি প্রধান হলো Caudate এবং Lentiform Nuclei—যারা এক্ষেত্রে তৈরি করে Corpus Striatum. এদের সঙ্গে যোগ থাকে আর একটি Grey Matter-এর সঙ্গে তার নাম Thalamus. এরা দেহের পেশীগুলির Tone এবং Posture ঠিক রাখে এবং Voluntary পেশীগুলির নড়াচড়াতে সাহায্য করে।

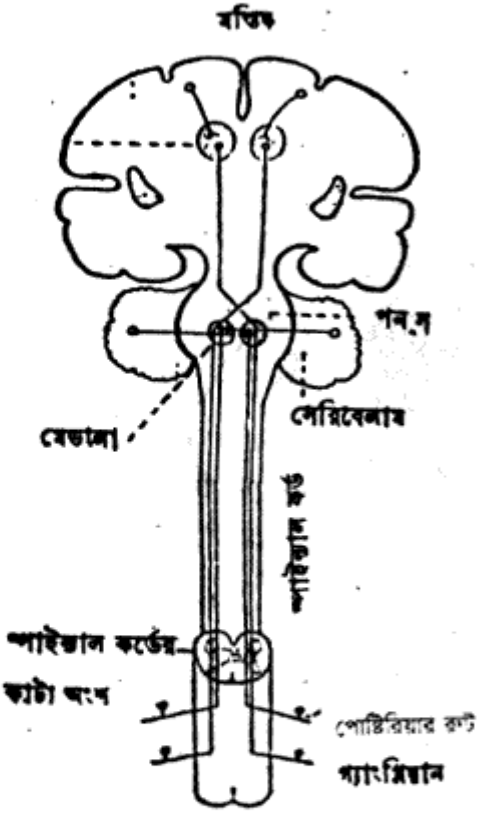

ব্রেন ও স্পাইন্যাল কর্ড

Thalamus প্রধানত বাইরে থেকে Sensory Impulse গ্রহণ করে। এটি তারপর ব্রেনে Relay করে পাঠায়। Lense ও কাজের Highest Centre-এর সঙ্গে যোগাযোগ আছে।

Hypothalamus থাকে 3rd Ventricle-এর নিচে কতকগুলি Grey Matter যুক্ত Nuclei. এদের সঙ্গে Autonomic Nervous System-এর এবং পিটুইটারীর Posterior Lobe-এর সঙ্গে যোগ আছে। দেহের তাপ রক্ষা ও ক্ষুধা, তৃষ্ণা প্রভৃতি বোঝার Centre-ও এখানে আছে।

Cerebrum এর কাজ (1) Cerebral Cortex বা Gtey Matter মানসিক ভাব মানসিক Sense, ইচ্ছাশক্তি, বুদ্ধি, কথা বলা, ভাষা ও Special Sense বা দেখা শোনা, গন্ধগ্রহণ, স্বাদগ্রহণ সব কিছুরই মূল কেন্দ্র বা কেন্দ্রবিন্দু।

(2) এটি ঐচ্ছিক পেশী-গুলিকে কাজ করার নির্দেশ দেয়।

(3) এটি দেহের সবরকম চাপ, তাপ ইত্যাদি অনুভবের মূল কেন্দ্র বা Final Point.

ব্রেনের কাণ্ড বা Brain Stem—এটি নিচে এসে যোগ হয় সুষুম্না কাণ্ড বা Spinal Cord-এর সঙ্গে। এর প্রথম অংশ হলো Mid Brain. তারপর হলো Pons এবং Medulla Oblongata. এর পেছনে Cerebellum যুক্ত থাকে।

Mid Brain—এটি Cerebrum ও Cerebellum-এর সঙ্গে যুক্ত। তা ছাড়া এটি নিচে Pons-এর সঙ্গে যুক্ত।

এতে থাকে (1) Sensoey Fibre-দের ভেতরে যাবার পথ। আবার Spinal Nerve ইত্যাদি বের হবার পথও এটি।

banglainternet.com

(2) দেখা ও শোনার Reflex Centre এতে থাকে।

(3) এটি চোখের Balance এবং নড়াচড়া নিয়ন্ত্রণ করে।

Pons—এটি থাকে Mid Brain-এর নিচে। এটিও ঠিক Mid Brain-এর মতো Sensory ও Motor Fibre-দের যাতায়াতের পথ হিসাবে কাজ করে থাকে। তা ছাড়া এর সঙ্গে Cerebellum-এরও যোগ থাকে। Cerebral Cortex-এর Fibre-গুলিও এর মাঝ দিয়ে যায়।

Medulla Oblongata এটি Brain Stem-এর একটি বিশেষ অংশ। এটি ব্রেন স্টেমের সবচেয়ে নিচের অংশ। এর সঙ্গে যুক্ত থাকে Spinal Cord. এটি ব্রেন Posterior Cranial Fossa-তে—Spinal Cord-এর সঙ্গে যুক্ত হয় Foramen Magnum-এর ঠিক নিচে এসে এখানে থাকে।

(1) দুটি দিকের ভেতরের Pathway.

(2) অনেকগুলি প্রধান Centre-তে থাকে। এটি নিঃশ্বাস-প্রশ্বাস এবং হার্ট প্রভৃতির নিয়ন্ত্রণ করে থাকে।

(3) অনেকগুলি Cranial Nerve-এর Nuclei এখানে অবস্থিত।

Cerebellum (সেরিবেলাম)—এটি হলো Hind Brain-এর সবচেয়ে বড় অংশ। এটি Posterior Cranial Fossa-তে বিরাট অংশ জুড়ে অবস্থান করে থাকে। একে ক্ষুদ্র মস্তিষ্কও বলা হয়। এখানেও Grey Matter থাকে উপরে, White Matter থাকে ভেতরে। এতেও অনেক ভাঁজ বা Fold এবং অনেকগুলি Convolutions বা উঁচুনিচু অংশ থাকে। এটি বিপরীত দিকের Cerebral Hemisphere ও Brain Stem-এর সঙ্গে যুক্ত থাকে। এটি Mid Brain, Thalamus এবং Spinal Cord-এর সঙ্গেও যুক্ত।

এর কাজ হলো—(1) দেহের Balance রক্ষা করা।

(2) পেশীগুলির কাজকে নিয়ন্ত্রণ করা।

(3) শরীরের Posture রক্ষা ক্ষরা।

প্রত্যক্ষ মস্তিষ্কের স্নায়ু

(Cranial Nerves)

সুষুম্না কাণ্ড বা Spinal Cord থেকে অনেক Fibre বের হয়। তা ছাড়া প্রত্যক্ষ ভাবে মস্তিষ্ক থেকে 12 জোড়া স্নায়ু বের হয়। তাদের বলা হয় Cranial Nerves. তারা হলো কিছু Motor ও কিছু Sensory—যারা Special Sense- এর সঙ্গে যুক্ত।

(1) Olfactory স্নায়ু—এটি নাক থেকে ঘ্রাণ নিয়ে ব্রেনে পৌছে দেয়।

(2) Optic স্নায়ু—এটি চোখ থেকে দৃষ্টির বার্তা ব্রেনে পৌছে দেয়।

(3) Oculo Motor স্নায়ু—এটি চোখের পেশীগুলির কাজ নিয়ন্ত্রণ করে থাকে।

(4) Trochlear—এটি চোখের মাত্র একটি পেশীকে নিয়ন্ত্রণ করে।

(5) Trigeminal স্নায়ু—এটি সবচেয়ে বড় Cranial স্নায়ু। এটি এসে একটি Ganglion তৈরি করে—তার নাম হলো Trigeminal Ganglion. তারপর তা থেকে এটি তিনটি ভাগে ভাগ করা হয়। এই শাখা হলো Motor Branch—যা মুখ ও Scalp-এর প্রধান Motor Nerve-এর কাজ করে থাকে। এটি Ganglion-এর আগেই বের হয় Ganglion থেকে—

banglainternet.com

(a) Opthalmic Branch—এটি Sensory স্নায়ু এবং চোখে ও আশেপাশের স্নায়ু বহন করে নিয়ে যায়।

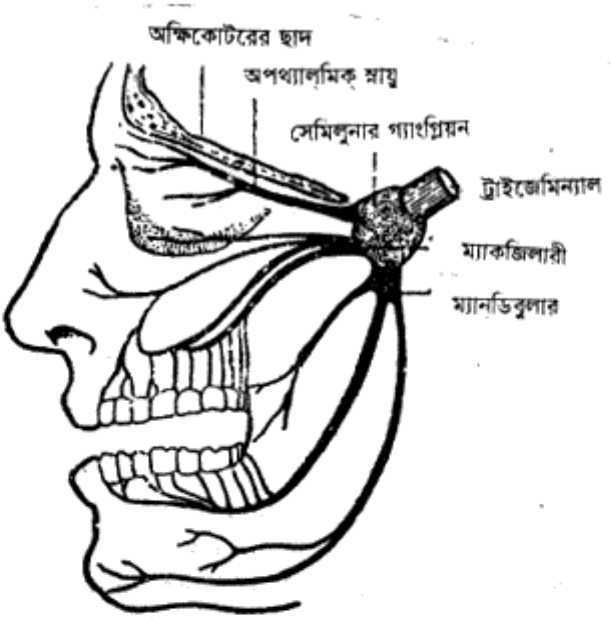

ট্রাইজেমিন্যাল স্নায়ুর গতিপথ

(b) Maxillary Branch—এটা উপরের চোয়াল ও আশেপাশের অঞ্চল থেকে বার্তা বহন করে দিয়ে যায়।

(c) Mandibular Branch—এটি নিচের চোয়াল ও আশেপাশের অঞ্চল থেকে বার্তা বয়ে নিয়ে যায়।

(6) Abducens (Motor)—এটিও চোখের একটিমাত্র পেশীকে নিয়ন্ত্রণ করে।

(7) Facial স্নায়ু—এটিতে Sensory ও Motor দুই ধরনের Fibre থাকে। এটি সারা মুখমন্ডলে ছড়িয়ে থাকে। এটি জিহ্বা থেকে Taste-এর অনুভূতি বহন করে।

(8) Auditory স্নায়ু—এটি Sensory স্নায়ু। এটি শ্রবণের বার্তা কানের Cochlea থেকে বয়ে নিয়ে যায়।

(9) Glosso Pharyngeal—এটি Sensory ও Motor মিলিত স্নায়ু। এটি জিহ্বা, ফ্যারিংক্স, প্যারোটিড্ গ্রন্থি প্রভৃতির সঙ্গে যুক্ত থাকে।

(10) Vagus স্নায়ু—এটি বিশেষ ধরনের স্নায়ু। যার সঙ্গে পেটের বহু Viscera প্রভৃতি যুক্ত। এর কথা পরে Autonomic System-এ বলা হয়েছে।

(11) Spinal Accessory স্নায়ু—এটি দুটি ভাগে বিভক্ত হয়ে গেছে। এটি Sensory Vagus-এর সঙ্গে Larynx ও Pharynx-এর সঙ্গে জড়িত, অন্যটি Mator—সেটি Sternomastoid ও Trapezius পেশীর সঙ্গে যুক্ত।

banglainternet.com

(12) Hypoglossal স্নায়ু—এটি Motor এবং জিহ্বার পেশীর সঙ্গে যুক্ত।

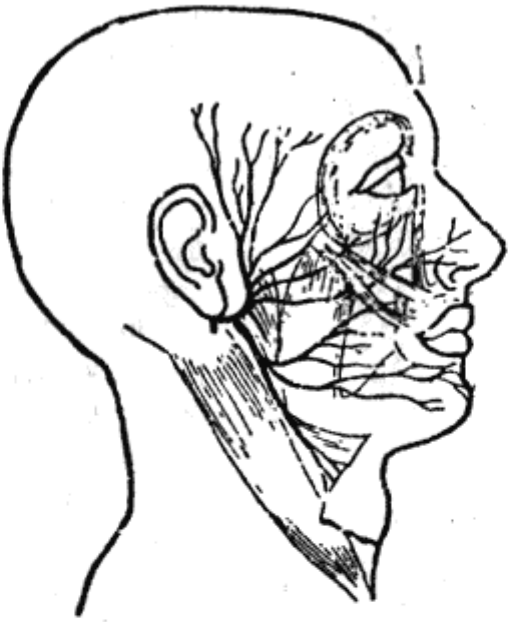

সুষুম্নাকাণ্ড
(Spinal Cord)

এটি উপরে Medulla-র সঙ্গে যুক্ত। নিচের দিকে এটি Vertebral Column দিয়ে

নেমে এসেছে Carvical, Thoracic ও Lumber ভার্টিব্রাদের মাঝ দিয়ে। এটি নেমেছে প্রথম ও দ্বিতীয় Lumber ভার্টিব্রার মাঝ বরাবর।

banglainternet.com

মুখে স্নায়ুর বিস্তার (1) অপথ্যালমিক, (2) ম্যাক্সিলারী, (3) ম্যানডিবুলার।

তবে এর সঙ্গে যুক্ত থাকে Meninges—যা নেমে আসে Sacrum-এর ভেতরে 2nd বা 3rd Sacral Vertebra অবধি। এটি তার ভেতরে যুক্ত হয়।

এর মধ্যে বাইরে থাকে White Matter, ভেতরে থাকে Grey Matter, মাঝে থাকে একটি Fissure, Grey Matter থেকে বের হয়—(1) সামনে Anterior Nerve Root —যাতে থাকে Motor Fibres-গুলি।

(2) পেছনে Posterior Nerve Root —যাতে থাকে Sensory Fibres-গুলি।

এটি থেকে দেহের অজস্র স্নায়ু বা নার্ভ বের হয়ে সারা দেহে ছড়িয়ে পড়ে।

এর কাজ হলো—

(1) ব্রেনের সঙ্গে সংযোগ রক্ষা করা।

(2) আপনা থেকেই কাজ করা বা Reflex Action, এটি দেহের একটি আত্মরক্ষার অঙ্গ বিশেষ।

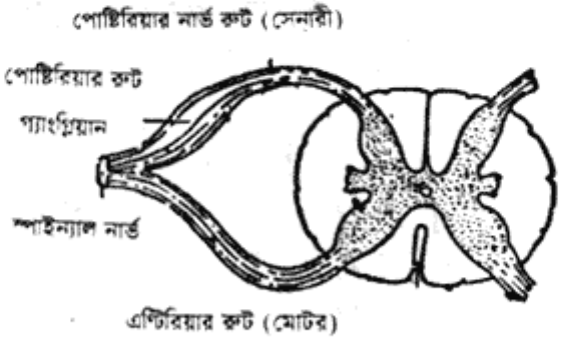

শরীরের প্রধান প্রধান স্নায়ুমন্ডলী ও স্নায়ু

স্নায়ুমন্ডলীর একটি প্রধান অংশ হলো Anterior Primary Division-থেকে উদ্ভূত স্নায়ুর জালগুলি বা Plexus. প্রধান তিনটি স্নায়ুর জাল বা Plexus-এ এইসব স্নায়ু বিভক্ত হয়েছে। এই স্নায়ুর Plexus হলো।

banglainternet.com

(1) Cervical Plexus বা গলায় Plexus—এটি চারটি সার্ভাইক্যাল স্নায়ু দিয়ে গঠিত। এটি গলার Sterno-Mastoid পেশীর নিচে থাকে। তা হতে আবার অনেক শাখা-প্রশাখা উঠে গলার সব পেশীতে চলে যায়। Diaphragm-এ যায় যে Phrenic-স্নায়ু সেটি এটি থেকে ওঠে।

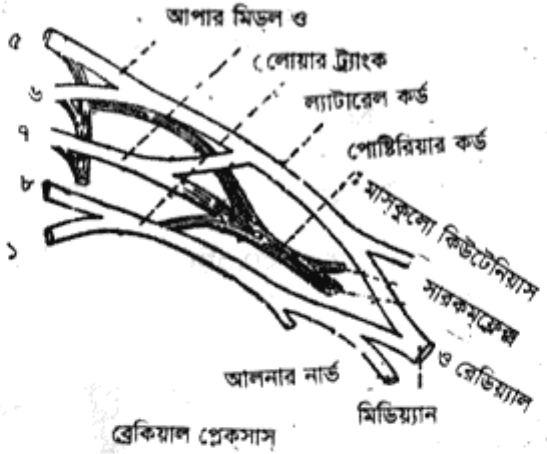

ব্রেকিয়াল প্লেকসাস

(2) Brachial Plexus—এটি নিচের চারটি সার্ভাইক্যাল স্নায়ু এবং প্রথম Thoracic স্নায়ু দিয়ে গঠিত। এটি গলার পেছনের ত্রিভুজে অবস্থান করে Clavicle-এর পেছনের বগল বা Axilla-তে থাকে।

প্রথমে তিনটি প্রধান Trunk তৈরি হয়। তারা বিভক্ত হয় ও আবার মিলিত হয়ে তিনটি Cord তৈরি করে তা হলো Medial Cord, Latral Cord এবং Posterior Cord. এই Cord-গুলি থেকে 5টি প্রধান স্নায়ু বের হয়—সারা হাত ও গলা ও বুকের অনেক পেশীকে Supply করে।

(3) Lumbo-Sacral Plexus—এগুলি হলো পায়ের প্রধান স্নায়ু। লাম্বার 2, 3, 4 ও 5 এবং সেগুলি স্নায়ু 1, 2, 3 মিলে এই Plexus-টি তৈরি। এটি দুই ভাগে বিভক্ত।

(a) Lumber Plexus—প্রথম চারটি লাম্বার স্নায়ুর Psoas পেশীর গোড়ায় থাকে এবং তাকে Supply করে। তারপর এটি দুটি ভাগে বিভক্ত হয়। এটি হলো Femoral স্নায়ু যা Inguinal Ligament-এর নিচ দিয়ে যায় এবং Scorpas Triangle-এ চলে যায়।

লাম্বোসেক্রাল প্লেকসাস

banglainternet.com

এটি পায়ের সামনের দিকের প্রধান স্নায়ু। দ্বিতীয় স্নায়ুটি হলো Obturator স্নায়ু। এটি Obturator Foramen দিয়ে বেরিয়ে আসে এবং উরুর পেছনের দিকের পেশীগুলিকে Supply করে।

(b) Sacral Plexus—এটি 4th ও 5th Lumber স্নায়ু এবং Sacral স্নায়ু দিয়ে গঠিত। এগুলি একত্রিত হয়ে যে স্নায়ুটি গঠন করে, তার নাম হলো বিরাট Sciatic নার্ভ। এটি Great Sacral Notch দিয়ে বের হয়ে উরুর পেছন দিকের বিভিন্ন পেশীর বা Hamstring পেশীগুলিকে Supply করে। তারপর Popliteal Fossa-তে এসে দুটি ভাগে ভাগ হয়—

(1) Medial Popliteal Nerve.

(2) Lateral Popliteal Nerve.

Lateral-টি চলে যায় পায়ের সামনের দিকে এবং শাখা-উপশাখা দিয়ে আঙ্গুলগুলি পর্যন্ত Supply করে।

হাতের স্নায়ুগুলি
(Nerves of Superior Extremity)

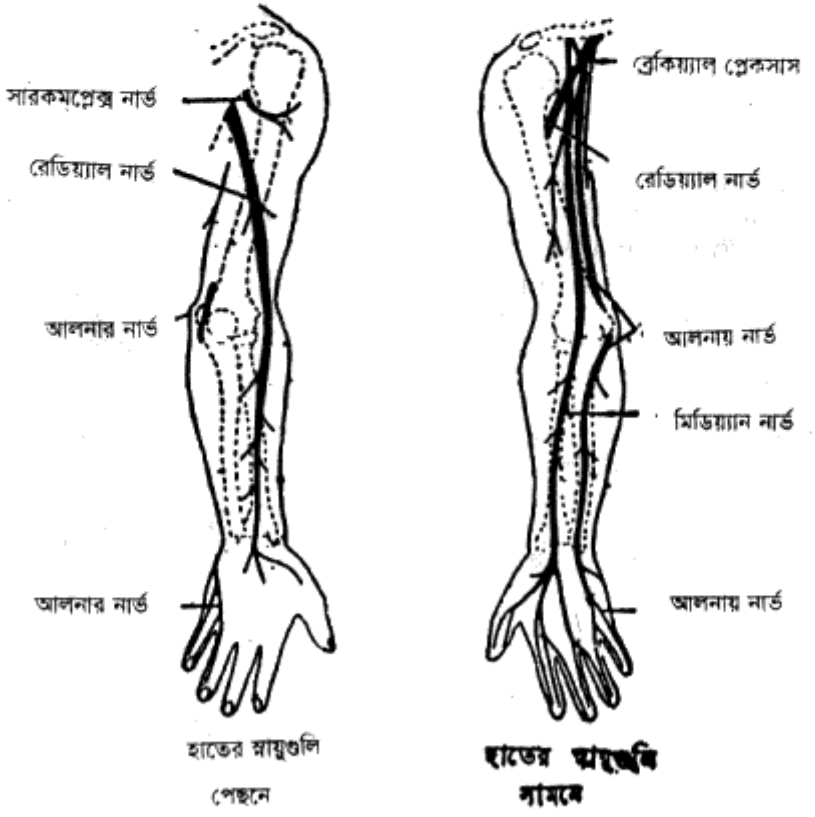

হাতের স্নায়ুগুলি পেছনে

হাতের স্নায়ুগুলি সামনে

(1) **Axillary Circumflex Nerve**—Humerous-এর Surgical Neck-কে ঘিরে থাকে ও Deltoid পেশীকে Supply করে।

banglainternet.com

(2) Redial Nerve—এটিও Axilla দিয়ে Brachial Plexus থেকে বের হয়। এটি তারপর হাতের বাঁ Humerus-এর পেছনের Redial Croove দিয়ে যায়। হাতের পেছনের Triceps পেশী এবং চর্মকেও Supply করে। তারপর নিচে নেমে আসে এটি হাতের পেছন দিক দিয়ে। এটি হাতের পেছন দিকে থাকে। এটি হাতের পেছনে সব Extensor পেশীকে Supply করে। এটি পেছন দিকে Lateral সাড়ে তিনটি আঙ্গুলকে Supply করে বাকি দেড়টিকে করে Ulnar.

ডান হাতের লিমফগ্রন্থি

(3) Ulnar Nerve—এটি প্রথমে আসে Axillary ধমনীর সঙ্গে সঙ্গে। তারপর আসে Brachial ধমনীর সঙ্গে। তারপর এটি পেছনে Humerus-এর Medial Epicondyles-এর তলা দিয়ে যায়। এটি হাতের Medial দিকে সামনের অংশ Supply করে। হাতের সামনের আঙ্গুলের কনিষ্ঠাকে ও অনামিকার একটা দিকে এটি Supply করে। Hypothenar পেশীকেও Supply করে এটি।

banglainternet.com

(4) Median নার্ভ—এটি Brachial ধমনীর সঙ্গে সঙ্গে আসে। এটি Cubital Fossa পার হয়, হাতের সামনের দিকে সব Lateral অংশের পেশীকে Supply করে। এটি আঙ্গুলের সামনের অংশে Supply করে। এটি আঙ্গুলের সামনের দিকে সাড়ে তিনটি আঙ্গুলকে Supply করে থাকে।

তা হলে হাতের আঙ্গুলগুলির Supply হলো—

(1) পেছনের দিকে Radial $3\frac{1}{2}$টি ও Ulnar $1\frac{1}{2}$টি।

(2) সামনের দিকে Medial $3\frac{1}{2}$টি ও Ulnar $1\frac{1}{2}$টি।

Ulnar Nerve—সামনে ও পেছনে দুদিকেই Medial দিককে Supply করে।

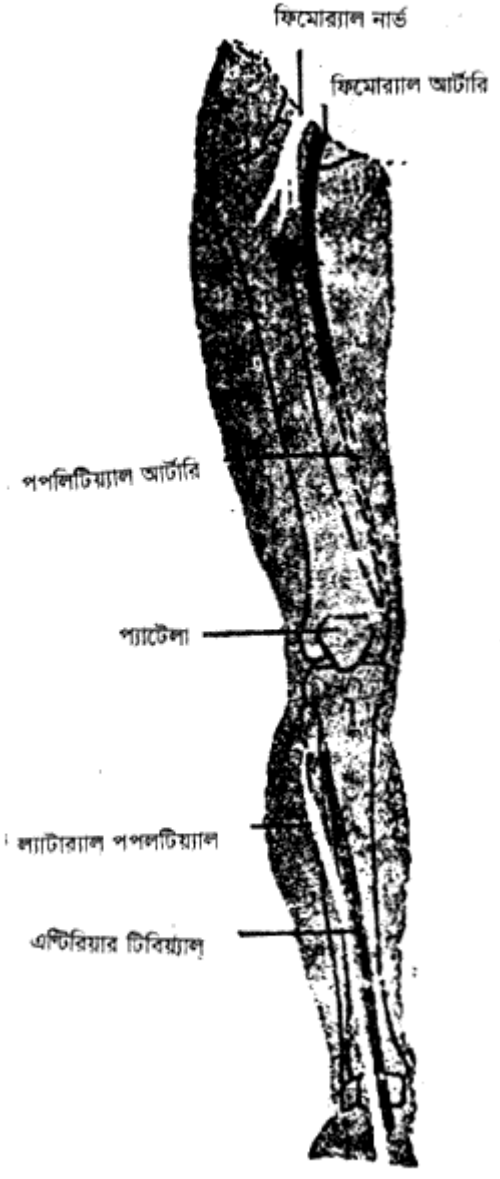

পায়ের স্নায়ুগুলি সামনে

বুকের স্নায়ুগুলি

এদের সংখ্যা মোট 12টি এবং প্রতিটি Intercostal Space-এ একটি করে স্নায়ু যায়। ওরা Intercostal পেশীগুলি ও Anterior Abdominal পেশীগুলিকে Supply করে। ওরা বুকের চামড়া ও পেটের সামনের চামড়াকে Supply করে। প্রথম Thoracic Vertebra থেকে 2নং Thoracic পর্যন্ত প্রতিটি থেকে দুদিকেই একটি করে স্নায়ু Spinal Cord থেকে বের হয়ে আসে।

(1) Femoral Nerve—এটি Inguinal Ligament-এর নিচে দিয়ে এসে Femoral Triangle-এ প্রবেশ করে। সব Thigh-এর সামনের অংশের পেশীদের Supply করে।

পায়ের স্নায়ুগুলি

এটির একটি শাখা হলো Saphenous Nerve—এটি হাঁটু ও Calf-এর সামনের দিকের কিছু অংশে Supply করে, ছবি দেখে তা বোঝা যাবে।

banglainternet.com

(2) Obturator Nerve—এটি বের হয়ে আসে Obturator Foramen দিয়ে। এটি উরুর উপরের দিকের Medial অংশকে Supply করে।

(3) Sciatic Nerve—Sciatic Notch দিয়ে বের হয়ে আসে। Popliteal Fo-ssa পর্যন্ত আসে ও এখানে দুটি ভাগে ভাগ হয়।

(a) Lateral Popliteal সামনের দিকে যায় তা থেকে শাখা বের হয়। Anterior Tibial— সমস্ত পায়ের Dorsum-কে Supply করে।

Lateral Popliteal স্নায়ু Sole-এ বাইরের দিকের $1\frac{1}{2}$টি আঙ্গুলকে Supply করে।

(b) Medial Popliteal Nerve—এটি হাঁটুর নিচে পেছনের দিকটাকে Supply করে। এর একটি শাখা হলো Sural Nerve ও আসল Nerve-টি Posterior Tibial নাম নিয়ে নিচে চলে আসে পিছন দিকে। এটি Sole-এর Medial দিকের $3\frac{1}{2}$টি আঙ্গুলকে Supply করে।

পায়ের স্নায়ুগুলি।

পেছনে

banglainternet.com

দ্বাবিংশ পরিচ্ছেদ

স্নায়ুতন্ত্র (Autonomic System)

এই স্নায়ুতন্ত্র দেহের ভেতরে সমস্ত প্রধান Viscera—যেমন হার্ট, ফুসফুস, পাকস্থলি প্রভৃতিকে Supply করে। এরা Involuntary সব পেশীকে Supply করে বলে Autonomic System-কে Involuntary-ও বলা হয়।

এটিও Central Nervous System-এর সঙ্গে যুক্ত। তবে প্রতিটি যন্ত্রে এদের দু'ধরনের স্নায়ু Supply করে। তার ফলে পৃথক পৃথকভাবে কাজ হয়। তাই এদের দুটি প্রধান ভাগে ভাগ করা যায়। তা হলো—

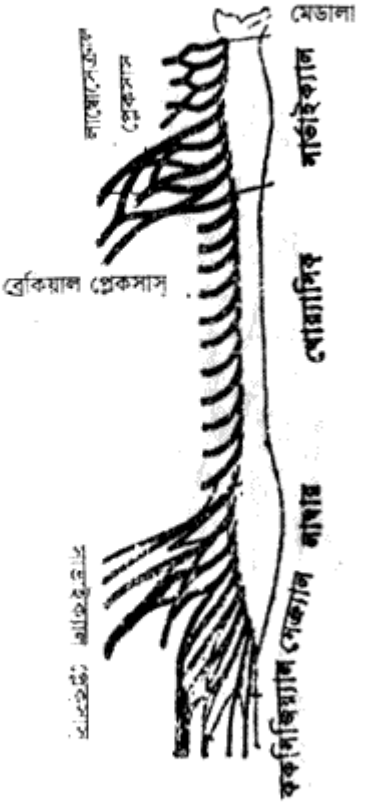

স্পাইন্যাল স্নায়ুগুলি

(1) **Parasympathetic System**—এর মধ্যে একটি প্রধান হলো Vagus Nerve. বাকি অংশে সামান্য ছোট স্নায়ু থাকে। এটি দুটি ভাগে বিভক্ত—তা হলো Cranial এবং Sacral Autonomic Nerves.

2. **Sympathetic System**—এটি ভার্টিব্রাল কলাম বা মেরুদণ্ডের সামনে থাকে। এতে থাকে অনেকগুলি Ganglion. এগুলি Spinal Cord-এর সঙ্গে ছোট ছোট Fibre দ্বারা যুক্ত থাকে। এরা কতকগুলি জাল বা Plexus তৈরি করে।

Sympathetic System

এরা হলো ডবল চেনযুক্ত ও Ganglion-যুক্ত Cord-গুলি। এরা Vertebral Column বরাবর Pelvis পর্যন্ত বিস্তৃত। এদের অনেক Ganglion থাকে তা যুক্ত থাকে Spinal Cord-এর সঙ্গে। তবে Spinal Nerve-এর থেকেও এদের মোট জালের সংখ্যা অনেক বেশি।

Ganglia-গুলি থাকে—

1. গলাতে—তিন জোড়া Cervical Ganglia.
2. বুকে—মোট এগারো জোড়া Thoracic Ganglia.
3. কোমরে—চার জোড়া Lumber Ganglia.
4. Pelvis-এ—চার জোড়া Sacral Ganglia.
5. Coccyx-এর সামনে—Ganglion Impar.

ঐ সব Ganglion-গুলি কিভাবে নার্ভ Plexus তৈরি করে তা ছবি দেখে বোঝা যাবে। এরা বিভিন্ন Viscera-তে Sympathetic Fibres পাঠায়।

1. Cardiac Plexus—হার্টের Base-এর কাছে অবস্থিত থাকে। এটি Heart, ফুসফুস প্রভৃতিকে শাখা প্রেরণ করে থাকে।

banglainternet.com

2. Coeliac Plexus—এটি পেটের পেছনে থাকে ও পাকস্থলী, অন্ত্র প্রভৃতি পেটের যন্ত্রগুলিকে Supply করে।

3. Hypogastric Plexus—এটি থাকে Sacrum-এর ঠিক সামনে। এটি Bladder, Rectum ও Pelvic যন্ত্রগুলিকে Supply করে থাকে।

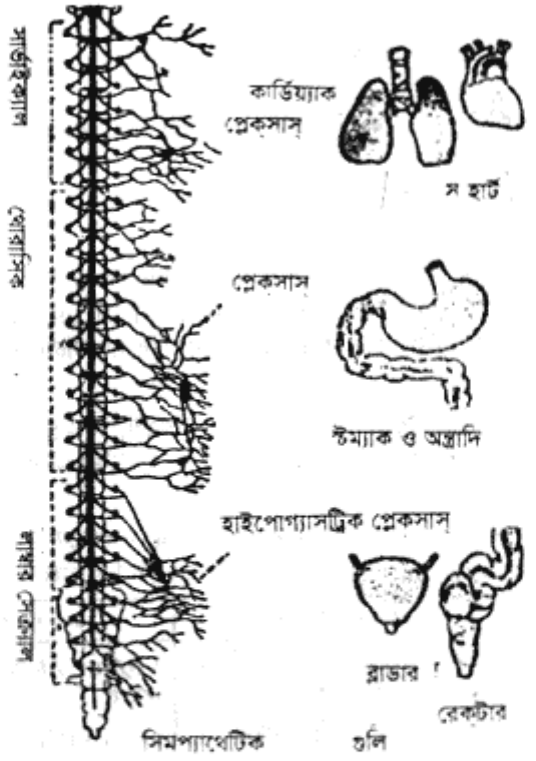

বিভিন্ন যন্ত্রের মধ্যে Autonomic Fibre কোনও যন্ত্রের কাজ বাড়ায়—আবার কোনও যন্ত্রের কাজ কমায়। বিভিন্ন স্থানে এর কাজ বিভিন্ন। তবে দেহের সব Involuntary Organ-দের উপরেই এর ক্ষমতা ব্যাপ্ত।

Parasympathetic System—এরা হলো প্রকৃতপক্ষে 3rd, 7th, 9th ও 12th Cranial Nerve-গুলি। এরা Brain থেকে Parasympathetic Fibres নিয়ে যায়। এর মধ্যে দশমটি বা Vagus হলো সবচেয়ে দীর্ঘ এবং এর কাজ প্রচুর Organ-এর উপরে পরিব্যাপ্ত আছে।

Cranial Autonomics—এদের মধ্যে তৃতীয় বা Oculomotor Nerve-টি Pupil-এ Parasympathetic স্নায়ু পাঠায়।

সপ্তম Facial এবং নবম Glosso-Pharyngeal স্নায়ু দুটির মধ্যেকার Parasympathetic Fibre-গুলি Salivary Gland-গুলিকে Supply করে থাকে।

দশমটি Vagus নার্ভ—সবচেয়ে দীর্ঘ।

এর থেকে অসংখ্য শাখা ও জাল ছড়িয়ে যায়। এটি হার্ট, বিরাট ধমনী, ট্রেকিয়া, ব্রঙ্কাই প্রভৃতি সব যন্ত্রকে Supply করে। পেটে নেমে এসে এটি Oesophagus, Stomach,

banglainternet.com

Duodenum, Intestines, লিভার, প্যানক্রিয়াস সব পেটের উপরের যন্ত্রগুলিতে এটি Parasymyathetic স্নায়ু বহন করে নিয়ে আসে।

Sacral Parasympathetic—এইসব স্নায়ু Spinal Cord-এর Sacral অঞ্চল থেকে উদ্ভূত হয়। এরা Pelvis-এর সব যন্ত্রকে Parasympathetic Fibre পাঠায়।

দ্বৈত নিয়ন্ত্রণ

সব Involuntary যন্ত্রের উপরেই Sympathetic ও Parasympathetic স্নায়ুর দ্বৈত নিয়ন্ত্রণ আছে। এর কারণ কি?

এর কারণ হলো, প্রতিটি যন্ত্রে এক শ্রেণীর Fibre কাজ বৃদ্ধি করতে সাহায্য করে, অন্যটি আবার কাজ কমাতে সাহায্য করে।

মোটর গাড়ির যেমন Accelarator ও ক্লাচ থাকে, একটি জোর বাড়ায় ও অন্যটি কমায়, এও ঠিক তেমনি।

তবে কোনও ক্ষেত্রে এক ধরনের স্নায়ু বাড়ায় আবার অন্য ক্ষেত্রে হয়ত সেইটিই কমাবার কাজ করে। তবে অধিকাংশ ক্ষেত্রে Sympathetic Fibres Action কমায়, Parasympathetic বা Vagus কাজ বাড়ায়। শিরা ধমনীর সংকোচন ও প্রসারণেও এদের ক্ষমতা বিদ্যমান থাকে।

এইভাবে Peristalsis, Heart ও ফুসফুসের নিয়ন্ত্রণ, বিভিন্ন Sphincter-এর সংকোচন ও প্রসারণ প্রভৃতি নানা কাজ বিরাট ভাবে নির্ভর করে থাকে এই দুটি নার্ভ System-এর উপরে।

এখানে দেহের কতকগুলি প্রধান যন্ত্রের কথা বলা হচ্ছে। দেখানো হচ্ছে তাদের উপরে Sympathetic ও Parasympathetic কি কি উপায়ে কি কি কাজ করে থাকে।

যন্ত্র	ক্ষমতা বৃদ্ধি করায়	ক্ষমতা বাড়ায়
(1) হৃৎপিণ্ড	Sympathetic—গতি ও শক্তি বৃদ্ধি করে।	Vagus গতি ও শক্তি কমায়।
(2) ব্রঙ্কাই	Vagus সংকুচিত করে।	Sympathetic প্রসারিত করে।
(3) শিরা ও ধমনী	Sympathetic Constriction করে থাকে।	Vagus Vaso Dilator রূপে কাজ করে।
(4) পাকস্থলী	Vagus সংকুচিত করে।	Sympathetic তাকে Relax করে।
(5) অন্ত্রগুলি বা Intestines	Vagus সংকুচিত করে থাকে	Sympathetic প্রসারিত করে থাকে।
(6) মূত্রস্থলি বা Bladder	Vagus সংকুচিত করে থাকে।	Sympathetic প্রসারিত করে থাকে।
(7) চোখের Pupil	3rd Cranial Parasympathetic Contract করে।	Sympathetic Dilate করে।

banglainternet.com